132 568
64
1

EXPOSÉ

DES

TITRES ET TRAVAUX SCIENTIFIQUES

DE

M. le Dr Francis RATHERY

MÉDECIN DES HÔPITAUX

PARIS

G. STEINHEIL, ÉDITEUR

2, RUE CASIMIR-DELAVIGNE, 2

—

1910



EXPOSÉ

DES

TITRES ET TRAVAUX SCIENTIFIQUES

DE

M. le Dr Francis RATHERY

MÉDECIN DES HÔPITAUX

PARIS

G. STEINHEIL, ÉDITEUR

2, RUE CASIMIR-DELAVIGNE, 2

—

1910

DONS
62-872

132.568
BIBLIOTHÈQUE
du Professeur
Maurice CHEVASSU
64
1

TITRES

TITRES UNIVERSITAIRES

Docteur en médecine (1905)
Chef de clinique adjoint de la Faculté de médecine
a l'hôpital Beaujon (1905-1907)
Chef de clinique titulaire de la Faculté de médecine
a l'hopital Beaujon (1908)

TITRES ET FONCTIONS HOSPITALIÈRES

Externe des hôpitaux (1897)
Interne des hôpitaux (1899) (Lauréat du Concours)
Interne médaille d'or (1904-1905)
Médecin des hôpitaux (1909)

RÉCOMPENSES

Lauréat de la Faculté de médecine de Paris
Médaille d'argent (Thèse, 1905)

Lauréat de l'Assistance publique
Concours de l'Internat
Concours de la médaille d'or (médaille d'or, 1905)

Lauréat de l'Académie de médecine
Prix Godard (1906)
Prix Campbell-Dupierris (1906)

Lauréat de l'Institut (Académie des sciences)
Prix Mège (1907)

ENSEIGNEMENT

Conférences cliniques et anatomo-pathologiques dans le service de clinique de l'hôpital Beaujon (1902-1910)

Conférences sur l'anatomie pathologique du rein (École de Clamart, 1908)

Conférences cliniques sur les maladies du rein (hôpital Saint-Antoine) (service du professeur Hayem suppléé par le professeur agrégé Castaigne, 1909).

TRAVAUX SCIENTIFIQUES

LISTE CHRONOLOGIQUE DES PUBLICATIONS

1. **Le nanisme mitral** (en collaboration avec le professeur GILBERT). *Presse médicale*, mai 1900.
2. **Un cas d'endocardite infectieuse puerpérale localisée à la tricuspide** (en collaboration avec le docteur ANDRÉ PETIT). Rapporté dans le *Traité de médecine* de BOUCHARD et BRISSAUD, article : Endocardite, de ANDRÉ PETIT, p. 174.
3. **Un cas d'endocardite végétante de l'artère pulmonaire au cours d'une maladie d'Addison**, rapporté par ANDRÉ PETIT dans le *Traité de médecine* de BOUCHARD et BRISSAUD, article : Endocardite, p. 182.
4. **Kyste hydatique double du foie. Mort subite par rupture dans le canal hépatique** (en collaboration avec F.-X. GOURAUD). *Société anatomique*, août 1901.
5. **Hémorragie intestinale mortelle dans un cas de pneumonie.** *Bull. et Mem. Soc. méd. hôp. Paris*, 19 juillet 1901.
6. **Un cas d'aphasie motrice due à un ramollissement exactement localisé au pied de la troisième circonvolution frontale gauche** (en collaboration avec le docteur A. CHAUFFARD). *Bull. et Mém. Soc. méd. hôp. Paris*, 6 décembre 1901.
7. **Rétrécissement tricuspidien.** *Société anatomique*, décembre 1901.
8. **Ligature unilatérale de l'artère rénale, de l'uretère ou du pédicule. Accidents consécutifs** (en collaboration avec le docteur J. CASTAIGNE). *Comptes rendus Soc. biologie*, 21 décembre 1901.
9. **Néphrectomie, ligature unilatérale de l'artère rénale, de l'uretère ou du pédicule, lésions du rein opposé** (en collaboration avec le docteur J. CASTAIGNE). *Comptes rendus Soc. biologie*, 21 décembre 1901.
10. **Examen de l'exsudat et de la perméabilité pleurale au cours des pleurésies rhumastismales** (en collaboration avec le docteur J. CASTAIGNE). *Comptes rendus Soc. biologie*, 11 janvier 1902.
11. **Splénomégalie du type myéloïde sans myélocythémie.** *Comptes rendus Soc. biologie*, 1er février 1902.

12. **Un cas de pneumo-typhus.** *Société anatomique.* 1902.
13. **Lésions des reins produites par injection d'émulsion rénale ou de sérum néphrotoxique** (en collaboration avec le docteur J. Castaigne). *Comptes rendus Soc. biologie*, 17 mai 1902.
14. **Lésions expérimentales de l'épithélium des tubes contournés** (en collaboration avec le docteur J. Castaigne). *Comptes rendus Soc. biologie*, 17 mai 1902.
15. **Toxicité de la substance rénale et néphrotoxine** (en collaboration avec le docteur J. Castaigne). *Presse médicale*, n° 65, 13 août 1902.
16. **Néphrites primitivement unilatérales et lésions consécutives de l'autre rein** (en collaboration avec le docteur J. Castaigne). *Semaine médicale*, 20 août 1902.
17. **Lésions expérimentales du rein** (en collaboration avec le docteur J. Castaigne). *Arch. de méd. exp. et d'anat. path.*, septembre 1902.
18. **Néphrites chroniques bilatérales consécutives à des lésions traumatiques d'un seul rein** (en collaboration avec le docteur J. Castaigne). *Bull. et Mém. Soc. méd. hôp. Paris*, 26 décembre 1902.
19. **La bordure en brosse des tubuli contorti dans les néphrites expérimentales** (en collaboration avec le docteur J. Castaigne). *Comptes rendus Soc. biologie*, 27 décembre 1902.
20. **La bordure en brosse des tubuli contorti dans les reins humains** (en collaboration avec le docteur J. Castaigne). *Comptes rendus Soc. biologie*, 27 décembre 1902.
21. **Tuberculose de l'endocarde et de la rate sans tuberculose pulmonaire** (en collaboration avec le docteur J. Ferraud) *Bull. et Mém. Soc. méd. hôp. Paris*, 13 février 1903.
22. **Étude expérimentale de l'action des solutions de chlorure de sodium sur l'épithélium rénal** (en collaboration avec le docteur J. Castaigne). *Semaine médicale*, 23 septembre 1903.
23. **Action exercée « in vitro » par les solutions de chlorure de sodium sur l'épithélium rénal** (en collaboration avec le docteur J. Castaigne). *Arch. de méd. exp. et anat. path.*, septembre 1903.
24. **Action nocive exercée « in vitro » sur l'épithélium rénal par les sérums normaux et pathologiques** (en collaboration avec le docteur J. Castaigne). *Arch. de méd. exp. et anat.-path.*, septembre 1903.
25. **Nanisme mitral** (en collaboration avec le professeur Gilbert). *Arch. gén. de méd.*, 1903.
26. **Un cas d'ictus cérébelleux consécutif à une tumeur du vermis** (en collaboration avec le professeur Brissaud). *Revue de neurologie*, 30 juin 1904.
27. **Anesthésie locale dans la ponction lombaire** (en collaboration avec le professeur Brissaud et H. Grenet). *Revue de neurologie*, 30 juillet 1904.
28. **Polynévrite lépreuse unilatérale** (en collaboration avec le professeur Brissaud). *Soc. de neurologie*, décembre 1904.
29. **Arthropathie trophique de la hanche** (en collaboration avec le professeur Brissaud). *Soc. de neurologie*, 1904.

30. **Du rôle de l'hérédité en pathologie rénale** (en collaboration avec le docteur J. Castaigne). *Semaine médicale*, 9 novembre 1904.
31. **Leucémie** (en collaboration avec le docteur J. Castaigne). *Manuel des maladies de l'appareil circulatoire et du sang* de Debove et Achard.
32. **Lymphomes et pseudo-lymphomes** (en collaboration avec le docteur J. Castaigne). *Manuel des maladies de l'appareil circulatoire et du sang* de Debove et Achard, 1904.
33. **Le tube contourné chez l'animal et l'homme** (étude expérimentale, histologique, clinique). Mémoire présenté au concours de médaille d'or de l'Internat, 1904.
34. **Le tube contourné du rein** (étude histologique, anatomo-pathologique, expérimentale). Thèse de Paris, G. Steinheil, 1905.
35. **Altérations rénales d'origine congénitale** (en collaboration avec J. Castaigne). *Archives méd. expérimentale*, 1905, p. 26.
36. **Structure et physiologie des reins** (en collaboration avec J. Castaigne), in *Manuel des maladies des reins et des capsules surrénales* de Debove, Achard et Castaigne, 1906.
37. **Syphilis rénale**, in *Manuel des maladies des reins et des capsules surrénales* de Debove, Achard et Castaigne, 1906, pp. 545-560.
38. **Kystes du rein**, in *ibid.*, pp. 561-574.
39. **Parasites du rein**, in *ibid.*, pp 574-582.
40. **Cancer du rein**, in *ibid.*. pp. 583-607.
41. **Rein mobile**, in *ibid.*, pp. 610-623.
42. **Hydronéphrose**, in *ibid*,, pp. 624-637.
43. **Lithiase rénale**, in *ibid.*, pp. 638-664.
44. **Modifications histologiques des tubes contournés au cours des polyuries provoquées** (en collaboration avec Lamy et A. Mayer). *Soc. biologie*, 31 mars 1906.
45. **Étude histologique du glomérule du rein au cours des polyuries provoquées** (en collaboration avec Lamy et A. Mayer). *Soc. biologie*, 26 mai 1906.
46. **Modifications histologiques du rein au cours de l'élimination de l'eau et des cristalloïdes** (en collaboration avec Lamy et Mayer). *Journal de physiologie et de pathologie générale*, 1906.
47. **Histologie du rein de poulpe (Octopus vulgaris) à l'état normal et au cours des éliminations provoquées** (en collaboration avec A. Mayer). *Soc. biologie*, 30 juin 1906.
48. **Anémie pernicieuse à rémission** (en collaboration avec Enriquez et Clerc). *Société médicale des hôpitaux de Paris*, 20 juillet 1906.
49. **Néphrite atrophique unilatérale** (en collaboration avec Leenhardt). *Société anatomique*, juillet 1906.
50. **Albuminurie**, in *Pratique médico-chirurgicale*, P.-M.-C. de Brissaud, Pinard et Reclus, 1906, et nouvelle édition (sous presse).
51. **Maladie d'Addison**, in *ibid.*
52. **Maladie des capsules surrénales**, in *ibid.*
53. **Tuberculose rénale**, in *ibid.*
54. **Syphilis rénale**, in *ibid.*
55. **Néphrites aiguës**, in *ibid.*

56. **Hématuries**, in *ibid.*
57. **Anurie**, in *ibid.*
58. **Polyurie**, in *ibid.*
59. **Hémoglobinurie**, in *ibid.*
60. **Amylose rénale**, in *ibid.*
61. **Phosphaturie**, in *ibid.*
62. **Parasites du rein**, in *ibid.*
63. **Kyste hydatique du rein**, in *ibid.*
64. **Urobilinurie**, in *ibid.*
65. **Pyurie**, in *ibid.*
66. **Examen des fonctions rénales**, in *ibid.*
67. **Études sur le corps fungiforme du poulpe**, histologie normale, histologie et physiologie au cours des éliminations provoquées (en collaboration avec A. Mayer) *Journal d'anatomie*, janvier 1907.
68. **Maladies de l'œsophage**, in *Manuel des maladies de la bouche, pharynx, œsophage et estomac* de Debove, Achard et Castaigne.
69. **Maladies du pancréas**, in *Manuel des maladies de l'intestin et du pancréas* de Debové, Achard et Castaigne.
70. **Un cas de dysenterie bacillaire avec abcès du foie et séro-diagnostic dysentérique** (en collaboration avec le professeur Chantemesse), cité dans les *Processus généraux* de Chantemesse et Podwyssotsky (en préparation).
71. **La pathologie des globules blancs** (en collaboration avec J. Castaigne). Mémoire ayant obtenu le prix Godard, 1906.
72. **Les lésions du tube contourné du rein**, étude anatomique, expérimentale et clinique (en collaboration avec J. Castaigne). Mémoire ayant obtenu le prix Campbell-Dupierris, 1906.
73. **Nouvelles recherches sur la pathologie du rein** (en collaboration avec J. Castaigne). Mémoire ayant obtenu le prix Meige (Institut, Académie des sciences, 1907.
74. **Un cas de sporotrichose intra-musculaire** (en collaboration avec le professeur Brissaud), *Congrès français de médecine*, 1907.
75. **Modifications histologiques du rein normal au cours des diverses diurèses provoquées. Étude chez le rat. Modifications vacuolaires** (en collaboration avec A. Mayer). *Soc. biologie*, 27 avril 1907.
76. **Étude chez le rat. Modifications de structure protoplasmique** (en collaboration avec A. Mayer). *Soc. biologie*, 4 mai 1907.
77. **Étude sur le lapin** (en collaboration avec A. Mayer). *Soc. biologie*, 13 juillet 1907.
78. **Lésions du tube contourné du rein dans l'intoxication aiguë expérimentale par le sublimé** (en collaboration avec J. Castaigne). *Soc. biologie*, 18 janvier 1908.
79. **Sur un cas d'albuminurie dite acéto-soluble chez une malade en état de rétention chlorurée** (en collaboration avec A. Mayer). *Soc. biologie*, 18 janvier 1908.
80. **Images par contraste et photographie de préparations microscopiques fraîches. Application à l'étude du tissu rénal** (en

collaboration avec Mlle Chevroton et Mayer). *Soc. biologie*, 1er février 1908.

81. **Lésions du rein dans l'intoxication aiguë expérimentale par le sublimé** (en collaboration avec J. Castaigne). *Archives de médecine expérimentale*, mai 1908.
82. **Myxœdème et tumeur de l'hypophyse. Contribution à l'étude des insuffisances pluriglandulaires** (en collaboration avec Sainton). *Soc. méd. hôp.*, 8 mai 1908.
83. **Modifications histologiques du rein au cours des polyuries répétées** (en collaboration avec A. Mayer). *Soc. biologie*, 18 juillet 1908.
84. **Lésions du rein et du foie produites par injections d'acides gras, de savons et d'éthers** (en collaboration avec A. Mayer et Schaeffer). *Soc. biologie*, 25 juillet 1908.
85. **Troubles pupillaires et inégalité pupillaire à bascule de Basedow** (en collaboration avec Sainton). *L'Encéphale*, 7 juillet 1908.
86. **Étude expérimentale de l'action de NaCl sur l'épithélium rénal** (en collaboration avec J. Castaigne). *Journal de phys. et path. gén.*, sept. 1908.
87. **État granuleux de la cellule hépatique normale. Ses rapports avec la teneur en glycogène de la cellule hépatique.** *Soc. biologie*, 21 novembre 1908.
88. **Cellule hépatique normale. De l'état granuleux. Son importance dans l'interprétation exacte des altérations anatomo-pathologiques du foie.** *Arch. méd. exp.*, janvier 1909.
89. **La cytolyse protoplasmique du tube contourné et ses rapports avec les cylindres urinaux.** *Lavori e Rivista di chimica e microscopia clinica*, vol. I, fasc. V.
90. **La rétention pancréatique dans le cancer de la tête du pancréas** (en collaboration avec Loepen). *Arch. maladies de l'appar. digestif et de la nutrition*, mai 1909.
91. **Histophysiologie du rein de Tupinambis teguixin** (en collaboration avec Mayer). *Journal anat. et phys.*, 1909.
92. **Recherches sur l histophysiologie de la sécrétion urinaire chez les mammifères** (en collaboration avec Mayer). *Arch. anat. microscopique*, 1909.
93. **Traitement du diabète** (consultations médicales françaises. Poinat, édit.)
94. **Lésions du foie provoquées par le chloroforme** (en collaboration avec Saison). *Soc. biologie*, 1909.
95. **Lésions expérimentales des cellules du foie**, *Soc. biologie*, décembre 1909 (en collaboration avec Mayer et Schaeffer).
96. **Lésions expérimentales du foie par le chloroforme** (en collaboration avec Saison). *Tribune médicale*, janvier 1910.
97. **Lésions expérimentales du foie et du rein à la suite d'inhalation d'éther au lapin** (en collaboration avec Saison). *Soc. biologie*, 5 février 1910.
98. **Sur les propriétés des granulations ou nutochondries de la**

cellule hépatique normale (en collaboration avec MAYER et SCHAEFFER). *Soc. biologie*, 5 mars 1910.

99. **Sur l'aspect et les variations des granulations ou mitochondries de la cellule hépatique** (en collaboration avec MAYER et SCHAEFFER). *Soc. biologie*, 12 mars 1910.
100. **Réaction des cellules hépatiques à diverses substances organiques** (en collaboration avec MAYER et SCHAEFFER). *Soc. biologie*, 19 mars 1910.
101. **Lésions expérimentales de la cellule hépatique** (en collaboration avec MAYER et SCHAEFFER). *Archives méd. exp.*, mai 1910.
102. **Influence nocive de l'éther en inhalations sur le foie et le rein** (en collaboration avec SAISON). *Tribune médicale*, 16 avril 1910.
103. **Les altérations du rein à la suite d'injection d'ovalbumine** (en collaboration avec CASTAIGNE). Livre offert au professeur Tissier pour son jubilé professoral.
104. **L'albuminurie provoqué par l'absorption de blanc d'œuf** (en collaboration avec CASTAIGNE). *Journal médical français*, 15 mars 1910.
105. **Intoxications.** Bibliotheque Gilbert et Fournier (en préparation).
106. **Goutte**, *ibid.*
107. **Diabète**, *ibid.*
108. **Les rhumatismes** (en collaboration avec CASTAIGNE). *Manuel de médecine*, DEBOVE, ACHARD, CASTAIGNE (en préparation).
109. **Goutte**, *ibid.*
110. **Diabète**, *ibid.*
111. **Obésité**, *ibid.*
112. **Fiche urinaire des diabétiques**, *Journal médical français* (à paraître).
113. **Opothérapie. Sérothérapie. Vaccination. Secours à donner aux empoisonnés. Régime déchloruré** (*in Formulaire de* A. et G. BOUCHARDAT).

EXPOSÉ ANALYTIQUE

INTRODUCTION

Les maladies du rein, du foie, du pancréas ayant été surtout l'objet de nos recherches expérimentales anatomo-pathologiques et cliniques, nous insisterons sur elles dans cet exposé, nous contentant de relater plus brièvement nos publications sur les maladies du cœur et du sang, du système nerveux, de l'appareil digestif, de l'appareil pleuro-pulmonaire, et enfin sur les mycoses.

Notre plan se trouve ainsi tracé :

PREMIÈRE PARTIE. — **Études sur le rein.**

DEUXIÈME PARTIE. — **Études sur le foie.**

TROISIÈME PARTIE. — **Études sur les maladies du pancréas et le diabète.**

QUATRIÈME PARTIE. — **Études sur les maladies du cœur et du sang, du système nerveux, de l'appareil digestif, de l'appareil pleuro-pulmonaire, sur les mycoses.**

PREMIÈRE PARTIE

ÉTUDES SUR LE REIN

Nous poursuivons depuis dix ans l'étude des affections du rein. Mais avant d'entreprendre une étude expérimentale suivie du rein et de ses manifestations morbides, nous avons jugé nécessaire de bien connaître l'organe normal afin de mieux comprendre la physiologie pathologique de ses troubles pathologiques. Nous avons ainsi entrepris une étude très détaillée et basée sur des procédés techniques le plus souvent nouveaux, du rein normal. Possédant des bases sûres, nous avons pu ensuite aborder l'étude des processus pathologiques.

Dès le début de nos recherches,nous avons été frappé de l'extrême fragilité du tissu rénal et de la fréquence d'altérations qui nous semblaient relever de fautes de technique.

Aussi nous sommes-nous efforcé d'avoir tout d'abord sur la structure de l'organe et sa physiologie des données les plus complètes possible. Nous avons ainsi cherché à établir une technique la plus parfaite possible qui nous mette à l'abri des causes d'crreur nombreuses. Nous avons ensuite, grâce au concours des docteurs Lamy et Mayer, recherché les modifications physiologiques de structure de l'organe,arrivant à faire sur le rein unc étude d'ensemble, et qui n'avait pas cncore été tentéc, de son histo-physiologie. Toutes ces expériences ont été faites dans les laboratoircs des professeurs Chauffard, Debove, Chantemesse et François-Franck.

Nous tenons à faire remarquer, de suite, que presque toutes nos recherches expérimentales, sauf en ce qui concerne l'étude des polyuries provoquées, concernent surtout l'état du tube contourné du rein. C'est qu'il nous a semblé que ce dernier, dont le rôle dans la sécrétion rénale paraît être prédominant, avait été quelque peu délaissé, ou tout au moins qu'une révision complète de son étude s'imposait, basée sur les procédés de technique moderne plus perfectionnés. L'examen de très nombreuses coupes de reins n'a fait que confirmer notre opinion première et nous a conduit tout naturellement à reprendre, dans un travail d'ensemble, l'étude du tube contourné du rein.

Nous ne saurions, par contre, en dire autant du glomérule, dont l'histo-pathologie très complète ne peut que rester aujourd'hui celle qu'établissaient Cornil et Brault, dans leur *Étude sur la pathologie du rein*. Ainsi se trouve expliqué l'apparente bizarrerie d'un ensemble de recherches ne portant que sur un élément d'un parenchyme glandulaire. Nous verrons, du reste, que l'étude des polyuries provoquées nous a conduit à admettre le rôle prédominant du tube contourné dans la sécrétion rénale.

Possédant une *technique sûre*, sachant reconnaître les modifications *physiologiques* dans la texture de l'organe, nous avons abordé son étude *anatomo-pathologique et clinique*. Nous avons pu établir ainsi l'*histo-pathologie fine du rein*, et décrire particulièrement les modifications imprimées à l'organe par le sublimé, l'ovalbumine, le chlorure de sodium, les acides gras, le chloroforme, l'éther.

En nous servant de procédés d'études nouveaux, nous avons pu chercher à élucider certains problèmes de *physiologie pathologique*; nous avons surtout étudié les *néphrotoxines*, *l'hérédité rénale* et le *mécanisme de certaines albuminuries*.

Nous étions ainsi conduit, transposant ces faits d'ordre expérimental dans le domaine de la *clinique*, à aborder le rôle de NaCl des *néphrotoxines* dans la *pathologie rénale*, les *néphrites uni* ou *bilatérales*, la *débilité rénale*.

Nous avons tenu à exposer l'ordre raisonné de nos travaux, tel qu'il nous a servi constamment de guide dans nos recherches.

Nous allons donc successivement relater :

A. — *Histologie normale du rein* chez l'animal et l'homme.

B. — *Histo-physiologie de la sécrétion urinaire.*

C. — *Les néphrites expérimentales* et l'anatomie pathologique du rein, les néphrites relevant du blanc d'œuf, du sublimé, des acides gras, du chloroforme, de l'éther, de NaCl, etc.

D. — *Physiologie pathologique du rein* : néphrotoxines, albuminurie, hérédité rénale.

E. — *Recherches cliniques* : rôle de NaCl, néphrites unilatérales, rôle des néphrotoxines, débilité rénale, albuminurie provoquée, albuminurie-acéto-soluble, cylindrurie.

Toutes ces recherches constituent des mémoires originaux et ont nécessité une expérimentation complexe portant sur plus d'un millier d'animaux.

Nous avons, de plus, publié sur les maladies du rein une série d'articles d'enseignement sur lesquels nous insisterons peu.

MÉMOIRES ORIGINAUX

I. — HISTOLOGIE NORMALE

A. — CHEZ L'ANIMAL

Altérations cadavériques (14, 19) [1].

Nous avons été frappé, dès le début de nos recherches, de la facilité avec laquelle le tube contourné se lèse après la mort.

On ne doit jamais, dans une étude expérimentale, tenir compte des lésions constatées sur des reins qui ont été prélevés un certain temps après la mort de l'animal. Nous avons sacrifié une série de lapins sains et nous avons prélevé leurs reins pour en faire l'examen histologique immédiatement, dix minutes, vingt minutes, une demi-heure, une heure, douze heures, vingt-quatre heures après la mort de l'animal. Nous avons constaté que les altérations cadavériques étaient très prononcées dès la première heure après la mort; il est même à remarquer que ces lésions ne sont guère plus avancés après vingt-quatre heures qu'après deux heures. C'est dans la première heure surtout que ces modifications se produisent, et elles sont très nettes dès le premier quart d'heure (fig. 1).

Les altérations des épithéliums des tubes contournés sont sur-

(1) Les numéros entre parenthèses renvoient à la *liste chronologique des publications*, p. 5.

tout de trois ordres : ou bien les cellules se sont détachées de leur membrane basale et sont libres dans la lumière du tube ; ou bien l'épithélium, qui est resté en place, laisse échapper des boules sarcodiques qui s'épanchent dans la lumière, en rompant par places la continuité de la bordure en brosse; ou bien enfin la portion sus-nucléaire de la cellule est seule altérée.

Fig. 1. — Altérations artificielles du tube contourné d'origine cadavérique.

Les altérations cadavériques entraînent d'une façon rapide la destruction des bordures en brosse.

Les rapides altérations cadavériques portant sur la brosse et le protoplasma sus-nucléaire expliqueraient pour nous bien des cas d'abrasion cellulaire, de desquamation épithéliale décrits par de nombreux auteurs comme de nature pathologique.

Technique histologique (14, 19, 33, 34, 46).

La technique joue un très grand rôle dans l'étude histologique du rein. Nous avons pu nous assurer en effet, après avoir fait une étude très complète de multiples fixateurs, que beaucoup de ceux-ci lésaient l'épithélium rénal et que certaines altérations, décrites comme pathologiques (exsudation de boules sarcodiques en abon-

dance, abrasion épithéliale, vacuoles intra-protoplasmiques), n'étaient bien souvent dues qu'à une technique défectueuse.

Nous avons successivement expérimenté (fig. 2 et 3) les préparations chromiques (acide chromique, bichromate d'ammoniaque, de potasse, etc.), sous des formes multiples : liquide de Muller, de Perenyi, etc., l'alcool à différents degrés de concentration, le formol, l'acide picrique, le sublimé, le liquide de Zenker, l'acide osmique, le liquide de Flemming, d'Hermann, de Podwyssowski, de Telyescnicki, etc., et nous sommes arrivé aux conclusions suivantes :

FIG. 2. — Fixation défectueuse par l'alcool absolu.

FIG. 3. — Fixation défectueuse par le formol.

Le liquide de Sauer (alcool, chloroforme, acide acétique) est le meilleur fixateur global du rein ; il fixe très bien la bordure en brosse (fig. 4).

Le liquide de Flemming, ou mieux le liquide de Lagucsse, est un excellent fixateur, surtout pour l'étude des granulations ergastoplasmiques ; il donne de bien moins bons résultats pour l'étude globale du tube et particulièrement pour l'étude de la brosse.

Le liquide de Telyescnicki donne des résultats satisfaisants, surtout pour les reins des animaux à sang froid et pour la structure fine du protoplasma.

Le choix du liquide fixateur ne doit pas rester la préoccupation exclusive du technicien, la durée de l'immersion dans ce liquide, les différentes étapes de l'inclusion de la pièce jouent un rôle capital; dans l'une quelconque des multiples manipulations qu'exige le traitement de la pièce, celle-ci peut être lésée. Ce n'est qu'après des tâtonnements multiples que nous avons pû arriver à une technique qui nous a scmblé satisfaisante et que nous avons minutieusement exposée.

Dans des travaux plus récents, nous avons pu réussir à modifier, ou plutôt à simplifier, cette tcchnique trop compliquée, tout en obtenant des résultats presque équivalents.

Nous faisions remarquer dans nos diverses publications que nous n'avons nullement la prétention d'obtenir des coupes de rein absolument normal : tout liquide fixateur modifie le protoplasma vivant. Ce que nous avons cherché et réussi à obtenir, c'est une technique nous permettant d'obtenir des préparations toujours identiques entre elles, si les reins sont normaux et prélevés avec les mêmes précautions. Du moment que, toutes les fois que le rein est normal, on obtient le mêmc aspect avec cette méthode, dès que l'aspect sera modifié on scra en droit de dire qu'il s'agit d'une lésion et non d'un vice de fixation.

Enfin, nous discutons longuement les différcntes méthodes de coloration; nous donnons la préférence à la méthode de Sauer (hématoxyline ferrique, fuchsinc acide) après fixation au liquide de Sauer et à la méthode de Galeotti (fuchsine acide, acide picrique, vert de méthyle) après fixation au liquide de Flemming ou de Lagucsse.

Structure du tube contourné normal (17, 33, 34, 35, 44, 46, 47).

Le tube contourné présente à étudier (fig. 4 et pl. I, fig. 1), après fixation au Van Gehuchten et coloration au Sauer :

1° *Une lumière.* Elle doit être absolument libre, sans précipité, sans vacuole. Elle est plus ou moins large, suivant la période de sécrétion pendant laquelle le tube est examiné.

2° *Une membrane basale,* vitrée, continue et sans structure.

3° *Une bordure en brosse,* formant un revêtement continu coloré

Fig. 4. — Le tube contourné normal chez le lapin.

en rouge intense, constituée par une multitude de stries distinctes qui lui ont valu son nom.

4° *Un corps protoplasmique* coloré en violet plus ou moins foncé. Les limites cellulaires sont le plus souvent impossibles à distinguer nettement, surtout dans la zone sus-nucléaire. On doit distinguer dans ce corps protoplasmique :

a) *Le noyau* sphérique, coloré en noir violet et renfermant des grains de chromatine plus ou moins nombreux reliés par un fin réseau. Il existe un nombre variable de noyaux pour chaque cellule.

b) *La région infranucléaire*, caractérisée par une striation longi-

tudinale (Heidenhain). Ces bâtonnets consistent en des séries de granulations reliées entre elles par des réseaux protoplasmiques.

c) *La région supranucléaire*, constituée par des granulations fines intimement pressées les unes contre les autres, ne formant pas de striation.

Bordure en brosse (17, 19, 20, 43, 46, 49).

Nous avons montré que la bordure en brosse était une formation constante du tube contourné. Découverte par Nussbaum, elle a été décrite dans le rein du cobaye et de l'homme par Cornil, qui ne la considère pas comme un revêtement continu. Nous avons démontré qu'elle persiste toujours dans le tube normal, à quelque période que ce soit de la sécrétion, sous la forme d'une bande continue avec ligne de corpuscules basaux. On la retrouve chez l'embryon et même chez des animaux très inférieurs, tels que le poulpe. Elle semble présenter une certaine résistance aux différents agents qui lèsent la cellule rénale. Par contre, elle se dilacère rapidement après la mort ; dans les reins prélevés à l'autopsie dans le délai ordinaire (24 heures), on en retrouve des débris parfois, mais jamais les cellules du tube ne présentent de revêtement continu.

Nous avons fait une étude détaillée de cette bordure en brosse, persuadés de l'importance de sa valeur fonctionnelle. Nous avons successivement indiqué la technique pour l'obtenir, son aspect normal dans le tube normal et sa constance dans la série animale, ses rapports avec la sécrétion cellulaire, la façon dont elle se comporte dans les reins pathologiques, son rôle physiologique.

Technique. — La fuchsine acide est un véritable colorant électif pour la bordure en brosse. On la perçoit cependant encore assez nettement après coloration au Benda ou au Galeotti.

Le liquide de Van Gehuchten chez les animaux à sang chaud est le fixateur par excellence de la bordure en brosse.

Structure normale. — Elle se présente sous la forme de stries nettement distinctes les unes des autres sur un tube bien fixé, agglomérées au contraire en un tout presque homogène dans le cas contraire. Ces stries sont séparées du corps protoplasmique de la

cellule par une ligne continue formée d'une série de petits points, ou granulations, nettement distincts les uns des autres, prenant également la fuchsine acide servant de base d'implantation à chacun des éléments des brosses.

Ces granulations sont plus ou moins espacées, suivant que la lumière du tube est plus ou moins grande. Ainsi s'expliquerait ce fait que les brosses soient mieux visibles, mieux séparées, sur les tubes en pleine hypersécrétion que sur les tubes ne sécrétant pas.

Anatomie comparée. — Nous avons retrouvé cette bordure en brosse chez tous les animaux que nous avons examinés : poulpe, triton, grenouille, souris, rat, chat, lapin, cobaye, chien, etc. ; la brosse est constante, mais sa hauteur est variable suivant les espèces animales.

Rapports avec la sécrétion rénale. — La sécrétion rénale ne produit aucune variation dans la structure de la brosse. Tout au plus peut-on dire que, sur les tubes en pleine hypersécrétion, les brosses sont plus visibles parce qu'elles sont mieux séparées. Donc, la sécrétion des cellules rénales ne se fait nullement par dilacération, abrasion de la cellule.

Bordure en brosse dans la vie fœtale. — Dans les dix embryons de lapins que nous avons examinés à des époques variables de la gestation, la bordure en brosse fut retrouvée d'une façon constante avec ses affinités tinctoriales fuchsinophiles, ses éléments bien distincts.

Bordure en brosse dans les reins pathologiques. — La bordure en brosse résiste pendant longtemps aux différents agents qui lèsent la cellule rénale ; elle ne disparaît que dans le dernier stade de la cytolyse protoplasmique. On peut opposer cette résistance relative de la brosse aux différents agents lésionnels chez l'animal vivant, à la rapide altération de la brosse après la mort.

Rôle physiologique. — Nous discutons longuement ce rôle ; nous concluons à l'importance physiologique de la bordure en brosse qui serait pour la cellule rénale un véritable écran protecteur.

Structure fine du protoplasma de la cellule rénale (33, 34, 44, 46, 47, 91, 92).

Tribondeau, Regaud et Policard ont décrit chez les vertébrés à sang froid (grenouille, lamproie, ophidiens) des enclaves intracellulaires (corps lipoïdes, grains de segrégation, corps chromatoïdes). Nous avons retrouvé ces grains dans le rein de grenouille, mais nous les avons en vain cherchés dans le rein du lapin, du cobaye, du chien. Nous avons trouvé chez le rat des granulations prenant respectivement les unes la fuchsine acide, les autres le vert de méthyle, chez le lapin des grains fuchsinophiles, mais il nous a été impossible de les identifier complètement avec les enclaves des auteurs précédents.

Nous avons recherché ces enclaves chez des animaux inférieurs, tels que le poulpe, le *Tupinambis teguixin*.

Chez le poulpe, il nous a été possible de retrouver des grains ergastoplasmiques de coloration et de formes différentes, chez le *Tupinambis teguixin* (sorte de lézard gigantesque qui nous avait été aimablement rapporté vivant de la République Argentine par le docteur Louis Morel) nous avons noté des enclaves protoplasmiques nombreuses (granulations et filaments fuchsinophiles, granulations vertes (col. Galeotti), granulations graisseuses, corps bleu violet (col. hématoxyline chromo-cuprique après fixation au Telyesnicki), vacuoles).

B. — CHEZ L'HOMME

Le rein chez l'homme (33, 34,).

Nous avons eu l'occasion d'avoir entre les mains, dans six cas, des reins frais provenant d'opérations chirurgicales, et dans trois cas des reins de fœtus humain ; nous avons pu pratiquer une fixation immédiate et éviter les altérations cadavériques.

Nous avons pu ainsi constater que le rein de l'homme présente une structure identique à celle décrite précédemment (fig. 1, pl. I).

Maurice

La bordure en brosse est constante au niveau du tube contourné ; quant au rein de nouveau-né, il présente des limites cellulaires très nettes au niveau des cellules du tube contourné ; la membrane basale et la bordure en brosse, celle-ci formant un revêtement continu, se colorent en rouge par la fuchsine acide. Nous avons même pu, chez un fœtus de deux mois, constater la bordure en brosse.

II. — HISTO-PHYSIOLOGIE DE LA SÉCRÉTION URINAIRE

A. — ÉTUDE ANALYTIQUE.

1° Modifications sécrétoires chez le lapin et le chien. (33, 34, 44, 46, 77).

Nous avons longuement étudié les variations secrétoires des tubes contournés du rein ; nous avons provoqué des polyuries intenses par injections intraveineuses de cristalloïdes, sucres, chlorure et sulfate de sodium, urée chez le chien et le lapin. Nous avons parallèlement étudié la sécrétion urinaire.

Nous sommes arrivé aux conclusions suivantes.

On constate au cours des polyuries provoquées :

1° L'élargissement de la lumière des tubes ;

2° L'aplatissement des cellules ;

3° La conservation de la bordure en brosse ;

4° L'élargissement des espaces intertubulaires.

De plus, à un fort grossissement on trouve, après l'injection intraveineuse de NaCl ou d'urée, l'ablation du rein étant pratiquée soit deux minutes, soit trente-cinq minutes, soit une heure et demie après l'injection, de l'éclaircissement du corps protoplasmique cellulaire ; les striations de Heidenhain sont séparées par des portions plus claires, ce qui fait apparaître ces striations plus

nettement ,que normalement. Il existe, de plus, quelques rares petites vacuoles tout contre la bordure en brosse.

A la suite des injections de sucre et de sulfate de soude, on trouve toujours une modification tout à fait spéciale des tubes contournés, tellement *caractéristique* (fig. 5 et 6) que la simple inspection d'une coupe permettrait de reconnaître un rein prélevé au cours de ces

Fig. 5. — Rein du même animal que la figure 6, enlevé une heure après injection du saccharose.

Fig. 6. — Rein normal de chien, enlevé avant injection.

polyuries. Dans le protoplasma cellulaire, on constate l'existence de *vacuoles* (pl. IX, fig. 1, 2 et 3) de grosseur variable, farcissant tout le corps protoplasmique. Ces vésicules restent incolores après coloration suivant les méthodes de Sauer ou de Galeotti.

Ces productions vacuolaires sont temporaires, car si on prélève le rein non pas quelques minutes ou quelques heures après l'injection, mais vingt-quatre heures après, ces figures ont presque complètement disparu en même temps que les cellules ont repris leur

PLANCHE IX

Fig. 1. — Rein de lapin normal. — Fixation au Van Gehuchten Sauer. Coloration à l'hématoxyline-ferrique-fuchsine acide. — Oc. Zeiss. Comp. 12. Imm. hom. 1,5-1,30.

Fig. 2. — Rein de lapin traité par des injections de pilocarpine. — Mêmes fixation et coloration que figure 1. — Polyurie moyenne. — Oc. Zeiss. Comp. 12. Imm. hom. 1,5-1,30.

Fig. 3. — Rein de lapin traité par des injections répétées de saccharose. — Polyurie énorme et répétée. — Mêmes fixation et coloration que figure 1. — Oc. Zeiss. Comp. 12. Imm. hom. 1,5-1,30.

Fig. 4. — Rein de rat normal. — Fixation au liquide J. de Laguesse. Coloration Galeotti. — Oc. Zeiss. Comp. 12. Imm. hom. 1,5-1,30.

Fig. 5. — Rein de lapin normal. — Même fixation et coloration que figure 4. — Oc. Zeiss. Comp. 12. Imm. hom. 1,5-1,30.

Fig. 6. — Rein de lapin traité par injection intra, phosphate de soude. — Grosse polyurie. — Même fixation et coloration que figure 4. — Oc. Comp. 12. Imm. hom. 1,5-1,30.

Fig. 4.

Fig. 5.

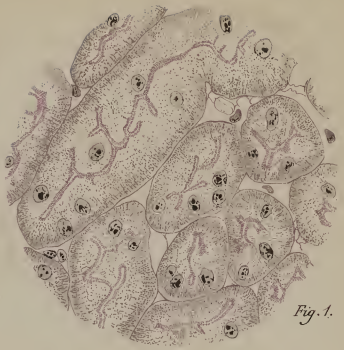

Fig. 1.



Fig. 6.

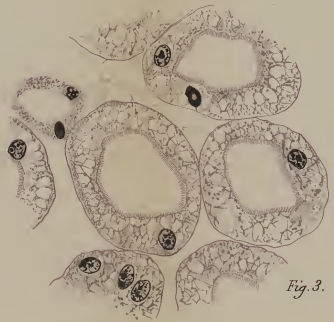

Fig. 3.

Fig. 2.

Weigner del. Imp. L. Lafontaine, Paris. a. Cassas lith.

Masson et Cie éditeurs.

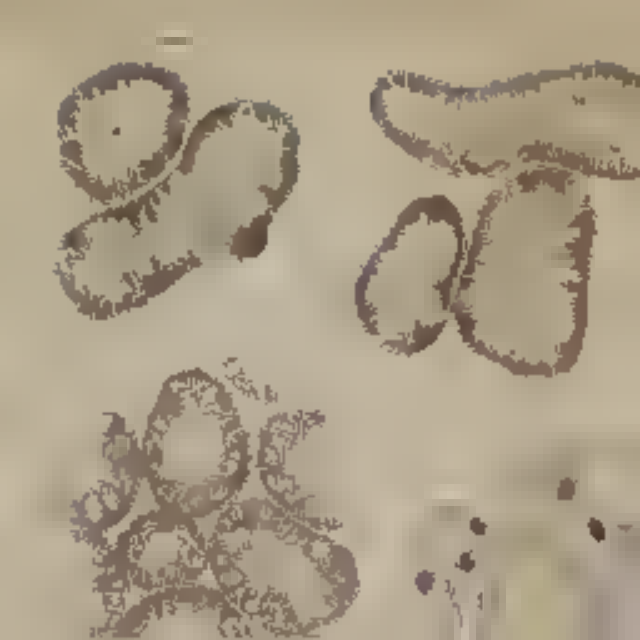



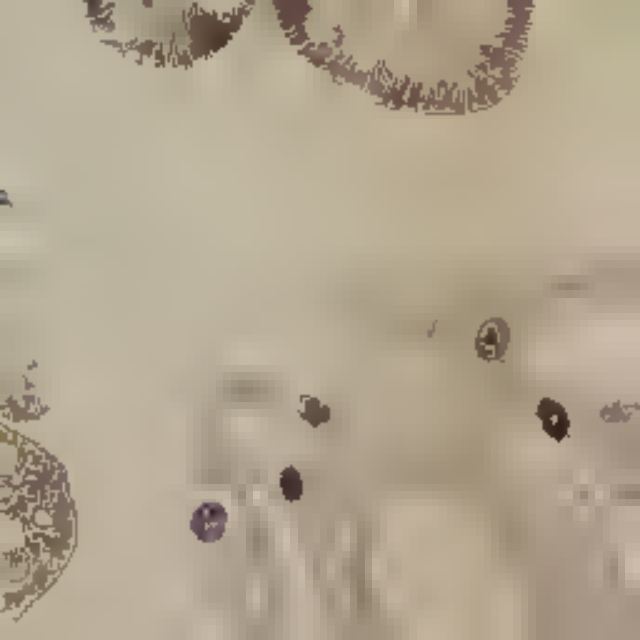



Ah eh d'anat muc

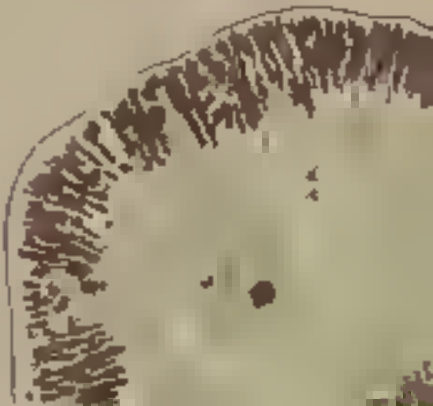

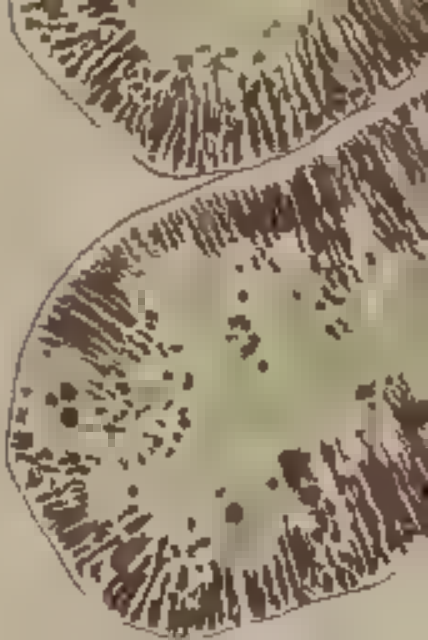



oscopique

Fig 4

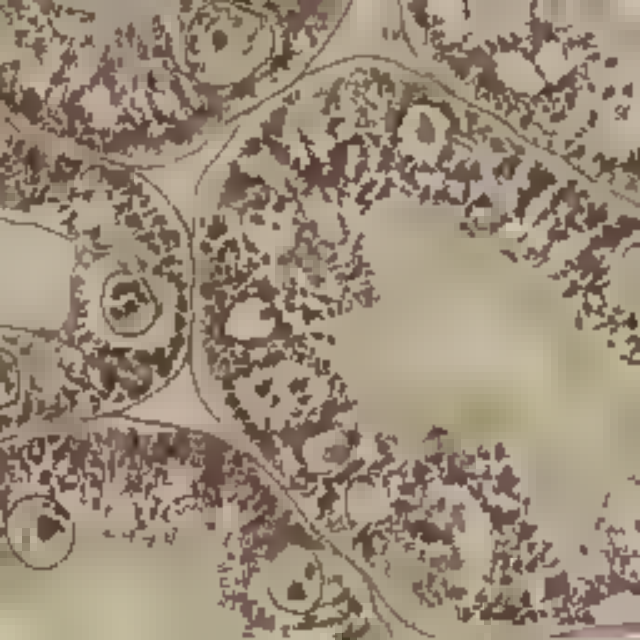

Fig 6

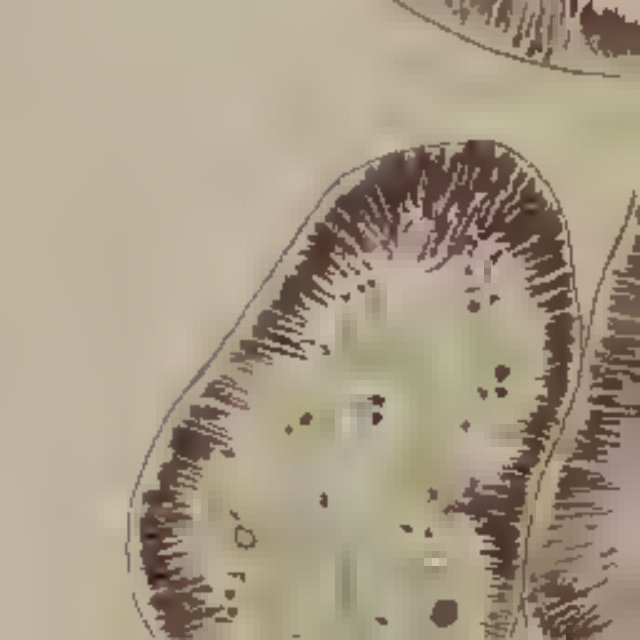

Fig

Masson et Cie editeurs



5.

Fig. 3.

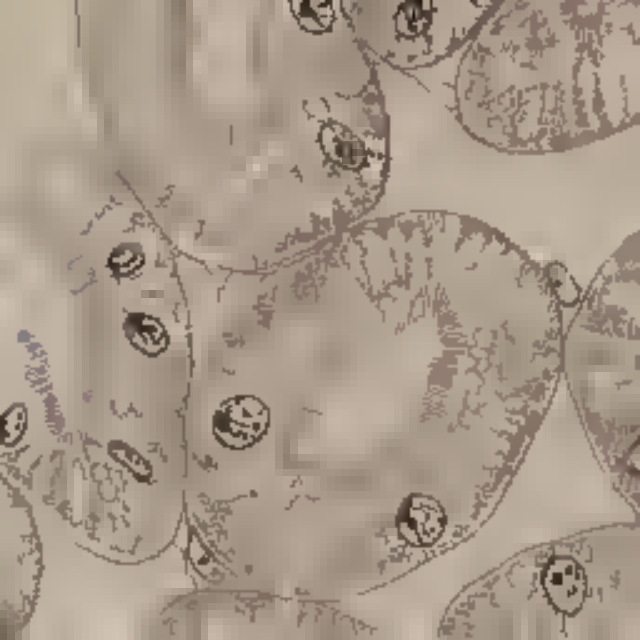



Fig. 1

Fig 2.

o Cassas lith

Arch





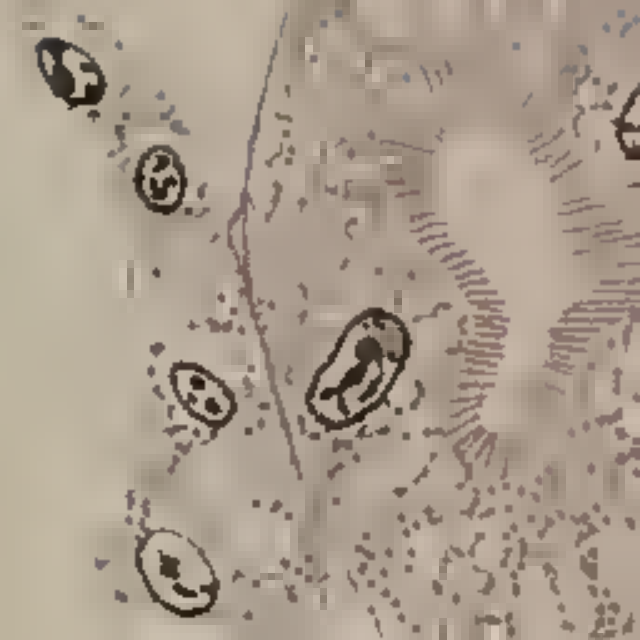



e. d'anat. micr

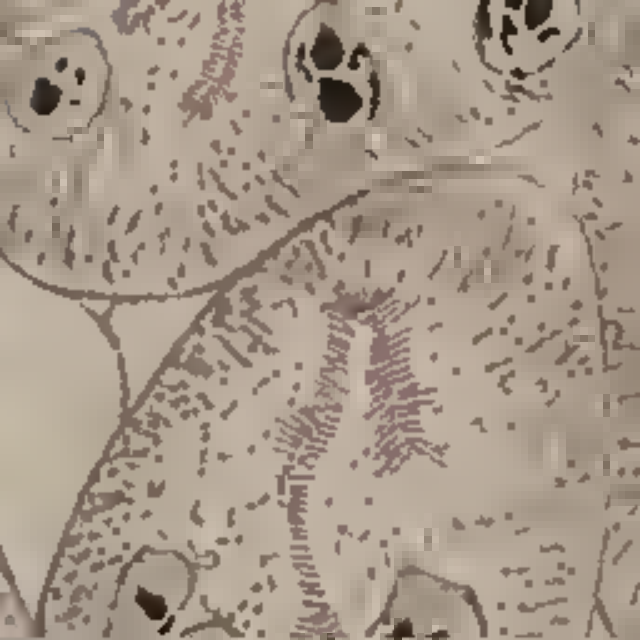

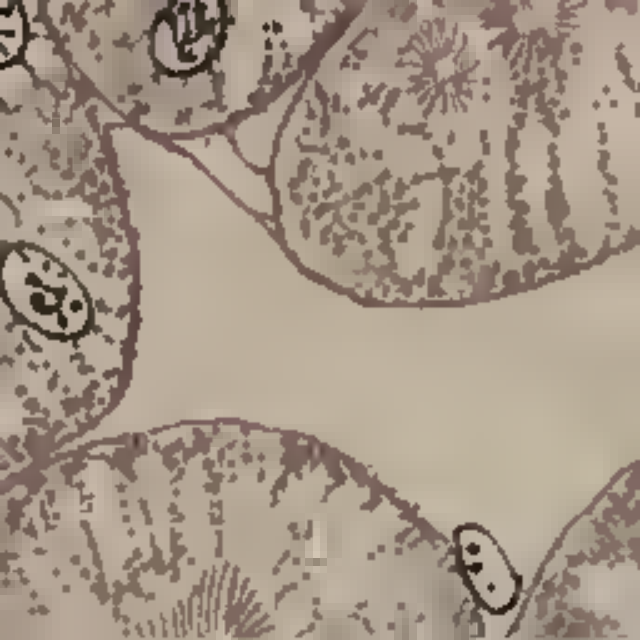

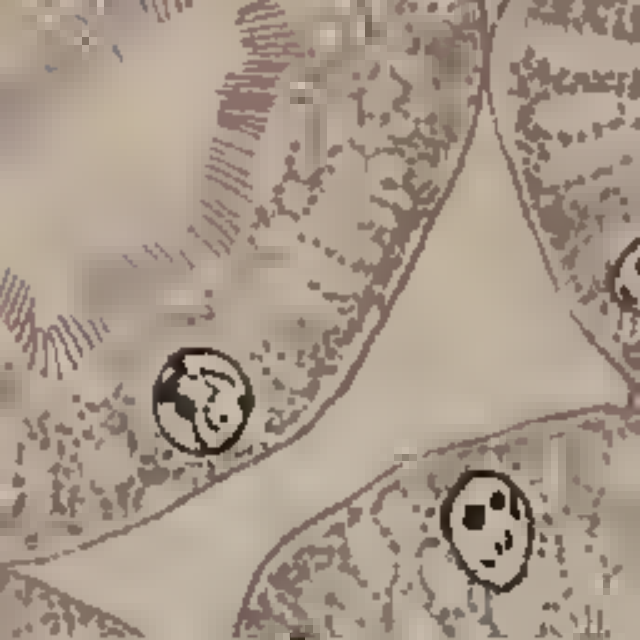

Tome XI.



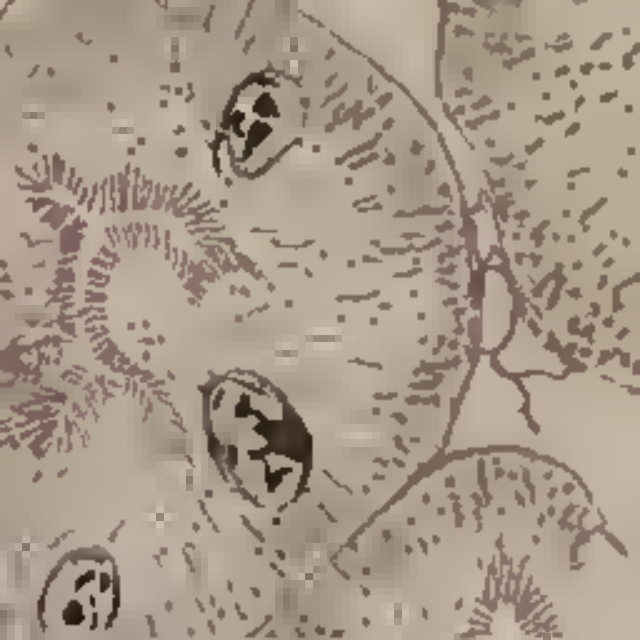

Fig

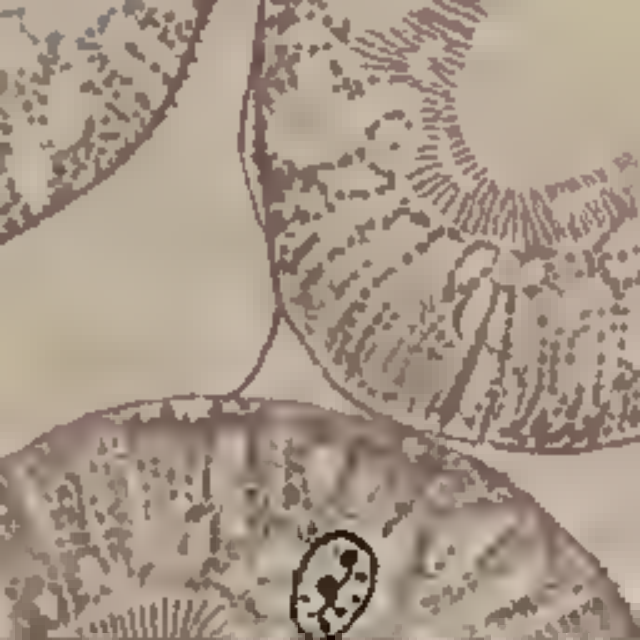

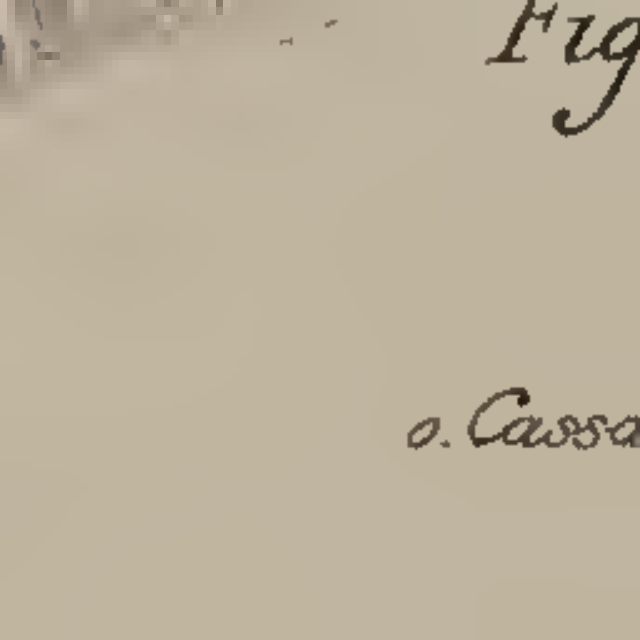
Fig
o. Cassa

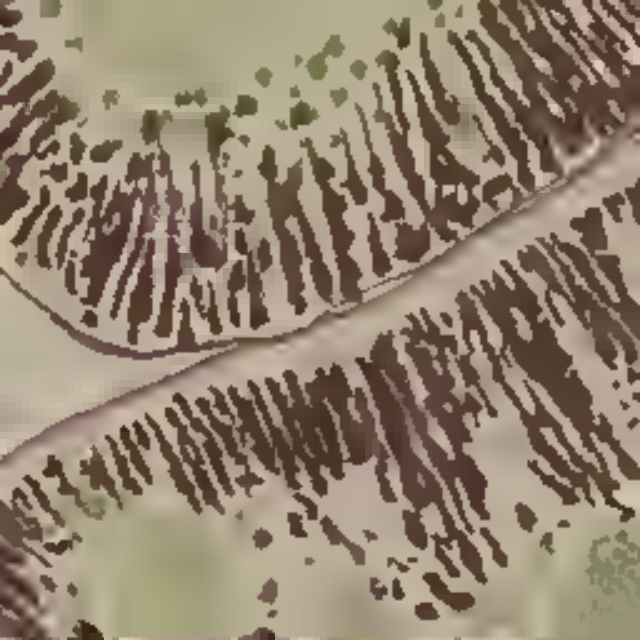

Pl. V.



t. 2.

es lith.



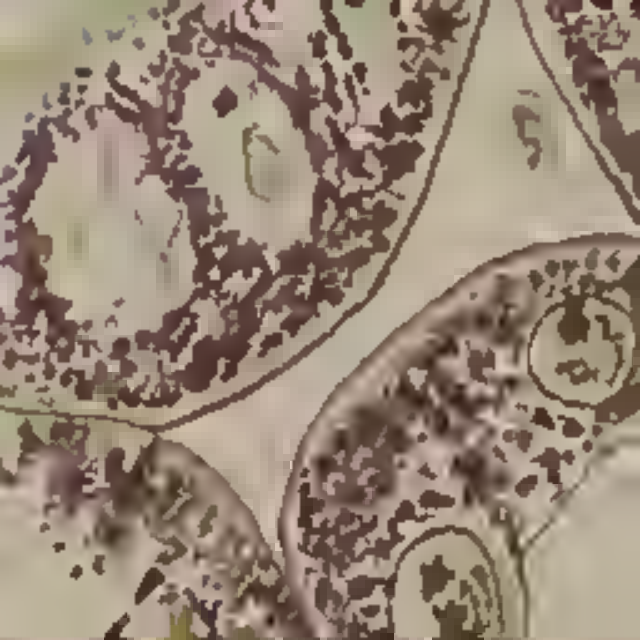

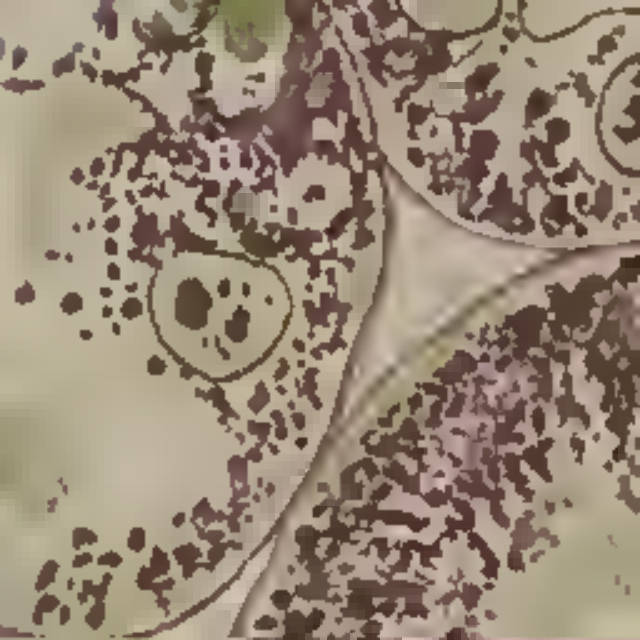


del.

roscopique.





Fig. 4.

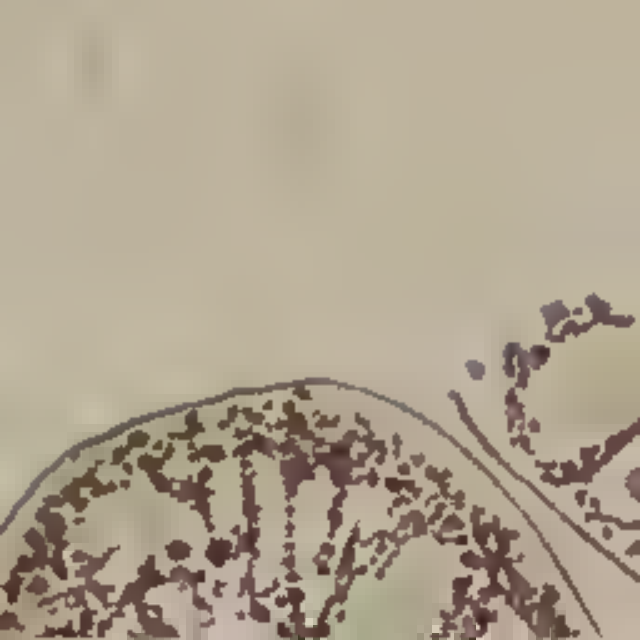

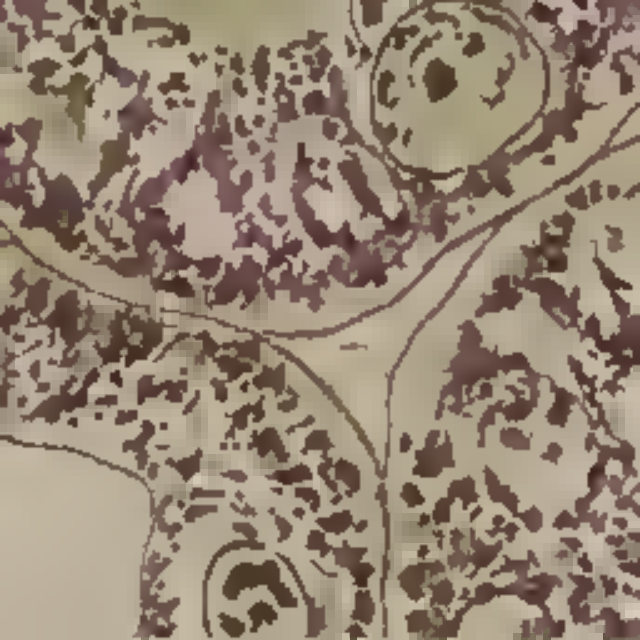

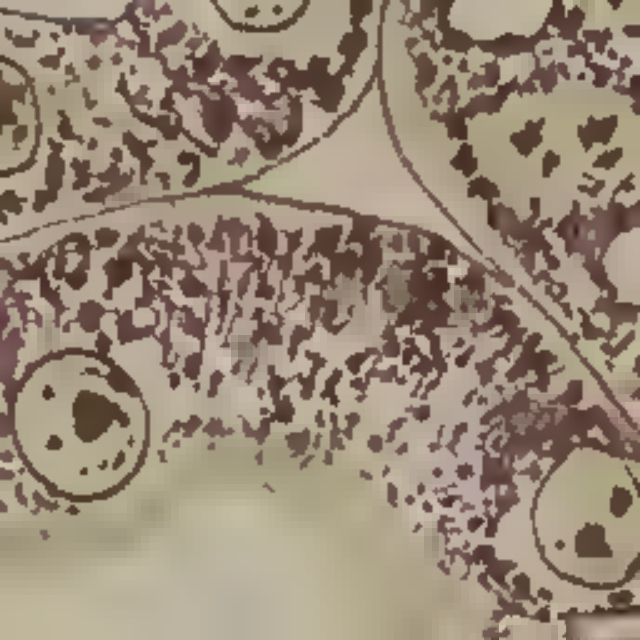

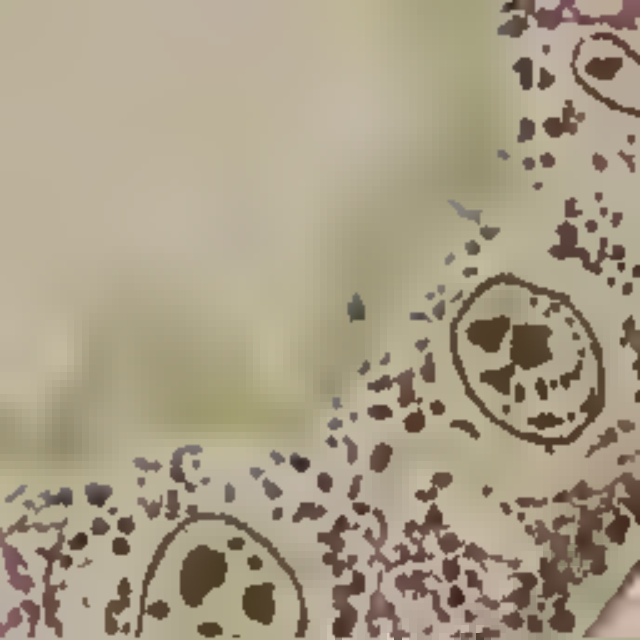





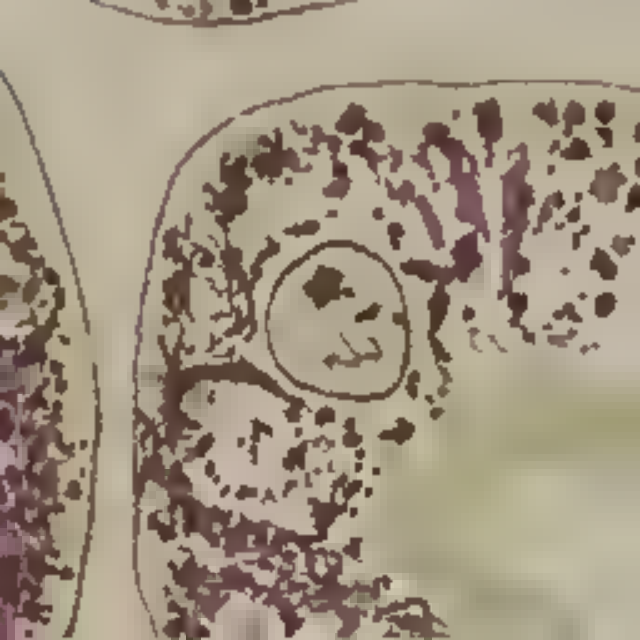

Fig. 6.





Masson et



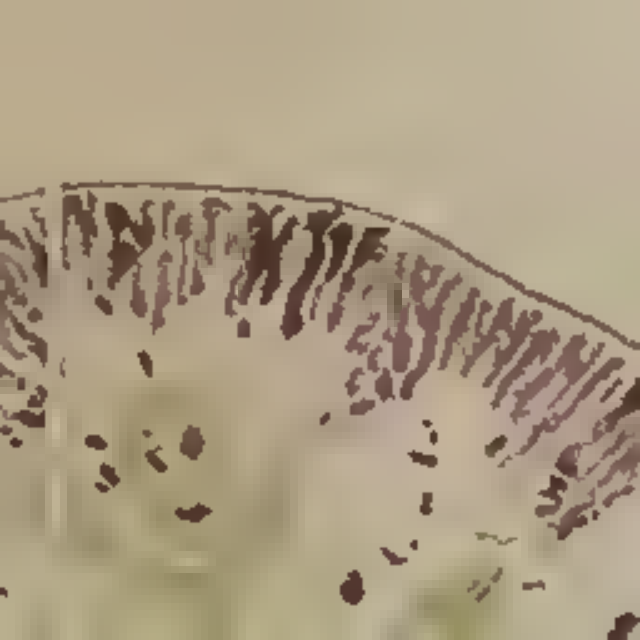

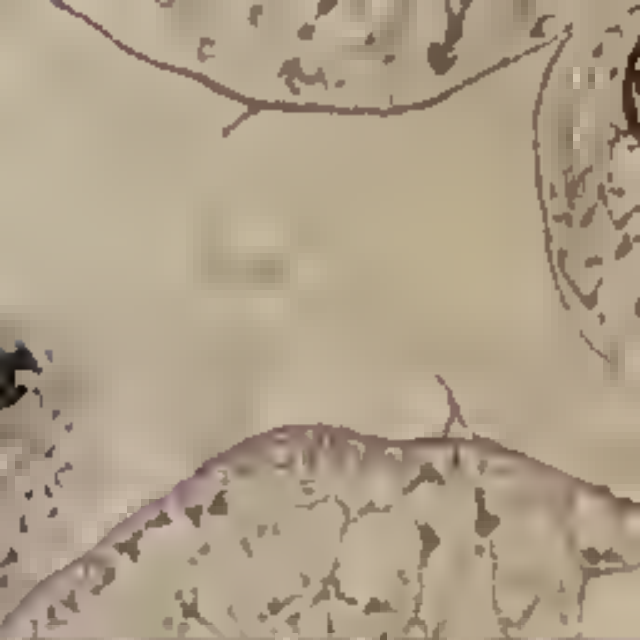

Imp L Lafor

C.ie éditeurs.

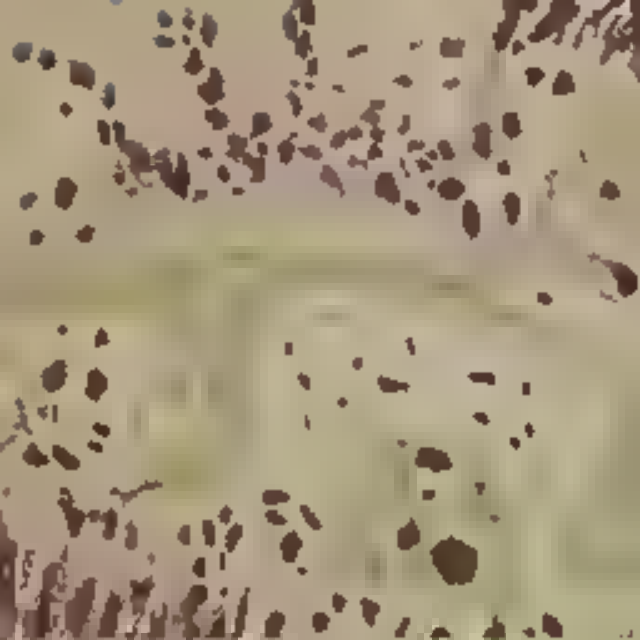

Fig.

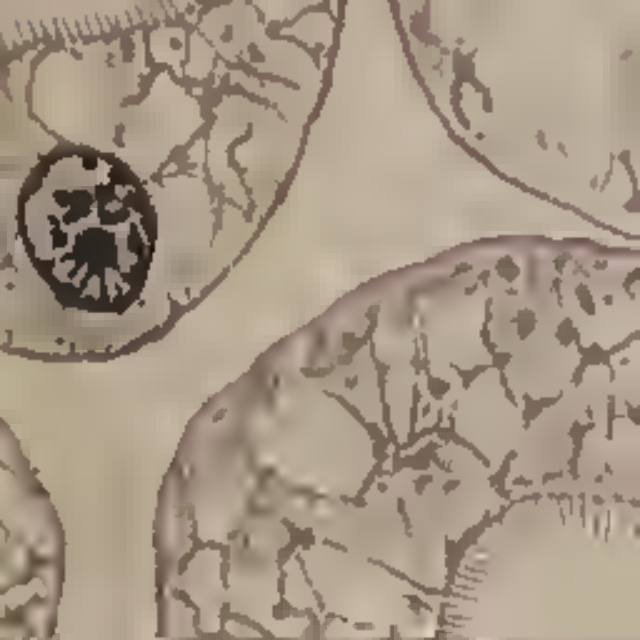

ntaine, Paris.



5.

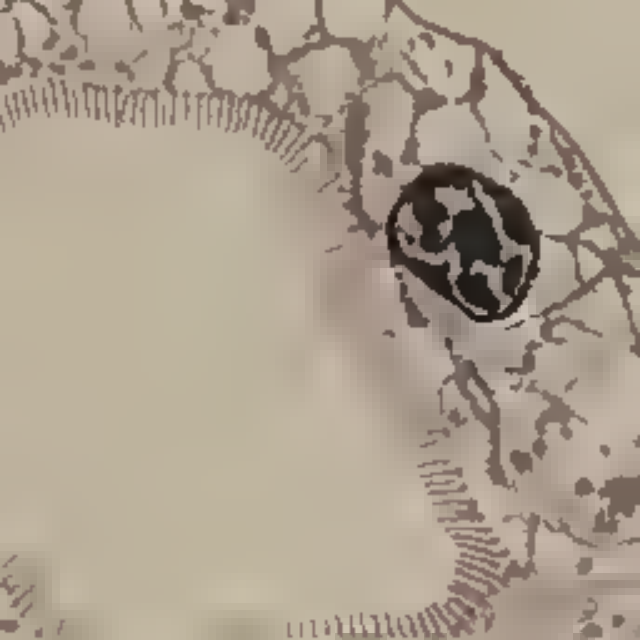

Fig. 3

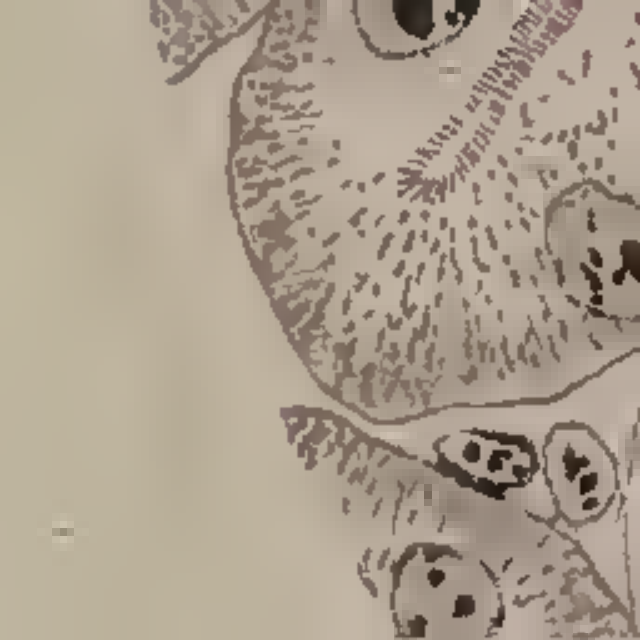

hauteur normale. Le phénomène semble surtout marqué 30 à 40 minutes après l'injection, au plus fort de la diurèse.

Nous avons recherché enfin si les productions ergastoplasmiques subissaient des variations au cours des polyuries provoquées, chez le chien, le lapin. Les filaments fuchsinophiles se segmentent et sont remplacés par des granulations fuchsinophiles de plus en plus fines (pl. IX, fig. 4, 5 et 6).

Signalons, enfin, que toutes les modifications des tubes contournés se font par *îlots* sur la coupe transversale du tube ; s'agit-il d'un seul tube plusieurs fois sectionné ou d'un groupe de plusieurs tubes, nous ne pourrions le dire. Un fait semble certain, c'est que les modifications cellulaires ne se font pas dans tous les tubes à la fois, mais par *groupes* ou *îlots*.

Nos expériences nous permettent de conclure que dans la sécrétion rénale les cellules du tube contourné exécutent un *travail réel* ; il ne s'agit pas d'une simple filtration.

2° Modifications secrétoires chez le rat (75-76).

Le rat d'égout possède un rein assez semblable à celui du lapin et du chien ; la seule différence à noter, c'est l'extrême fréquence des vacuoles, toujours petites, apparaissant dans le protoplasma de certains tubes groupés par îlots. Nous avons injecté, dans une grosse veine mésaraque ou dans la veine porte, des solutions de chlorure de sodium, glucose, urée ; dans le péritoine, de la pilocarpine, de la théobromine, de la caféine, de la phloridzine. Nous avons noté que, après l'injection de NaCl et de glucose, on amenait l'apparition de vacuoles nombreuses dans le protoplasma des tubes contournés. L'injection de pilocarpine et de théobromine provoque ainsi l'apparition de vacuoles un peu différentes d'aspect. De plus, les gros bâtonnets fuchsinophiles se fragmentent et la cellule vacuolisée apparaît bourrée de granulations.

3° Modifications sécrétoires chez le poulpe (*Octopus vulgaris*) [47-48].

Ces expériences ont été faites en collaboration avec Mayer, en

partie au laboratoire maritime de Beaulieu, en partie au laboratoire du professeur Debove.

Nous avons pensé qu'il était intéressant de comparer les modifications histo-physiologiques du rein des mammifères avec celles du rein d'animaux inférieurs.

Les corps fungiformes du poulpe forment des villosités papillomateuses en choux-fleurs, situées à l'intérieur de la cavité vésicale. Ils représentent le tube contourné du rein des mammifères, le glomérule fait défaut. Nous avons trouvé des inclusions intracellulaires, périnucléaires à la suite des éliminations provoquées par injections de sucres, sels, urée ; nous avons constaté la présence de larges aréoles intra-protoplasmiques ; à la suite d'injection de pilocarpine, phloridzine, théobromine, caféine, on ne constate aucune figure spéciale.

Quant aux grains, leur nombre ne paraît pas accru, mais ils semblent s'être essaimés dans tout le corps cellulaire, lorsqu'il existe des aréoles intra-protoplasmiques.

4° Modifications sécrétoires chez le Tupinambis Teguixin (Linné)

Nous avons comparé le rein d'un sujet normal (non injecté) avec celui de deux animaux traités l'un par injection intraveineuse de saccharose, l'autre par injection intraveineuse de chlorure de sodium. Nous avons obtenu des résultats fort intéressants ; d'une part, les tubes contournés, en sécrétion maxima, présentent des modifications analogues à celles décrites plus haut (élargissement de la lumière, élargissement des espaces intertubulaires, aplatissement du protoplasma, conservation de la brosse, augmentation considérable du nombre et du volume des vacuoles) [voir fig. 7, 8, 9 et 10].

De plus, les filaments fuchsinophiles disparaissent, les corps bleu violet, les éléments verts qui existent dans le rein non hypersécrétant sont ici beaucoup plus abondants ; ils semblent donc jouer un rôle dans la sécrétion rénale.



Fig. 7. Fig. 8.

Microphotographies de préparation du rein de Tupinambis.
Fixation au Van Gehuchten Saucr. — Col. à l'hématoxyline ferrique fuchsine acide. — Obj. Zeiss achr. B. — Ocul. proj. n° 2
Micromètre objectif 1/100 mm (clichés Chevroton).

Fig. 7.— Rein de Tupinambis en sécrétion ordinaire (non injecté).
Fig. 8. — Rein de Tupinambis en état de polyurie provoquée.

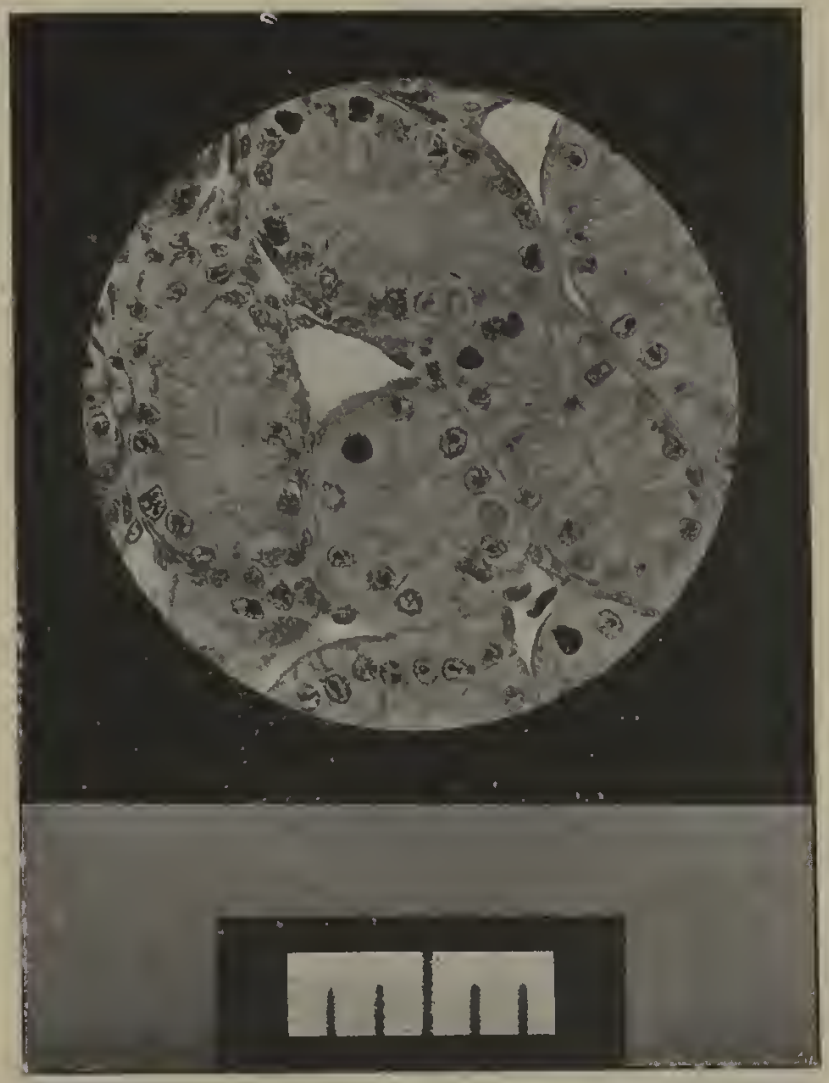

Fig. 9.

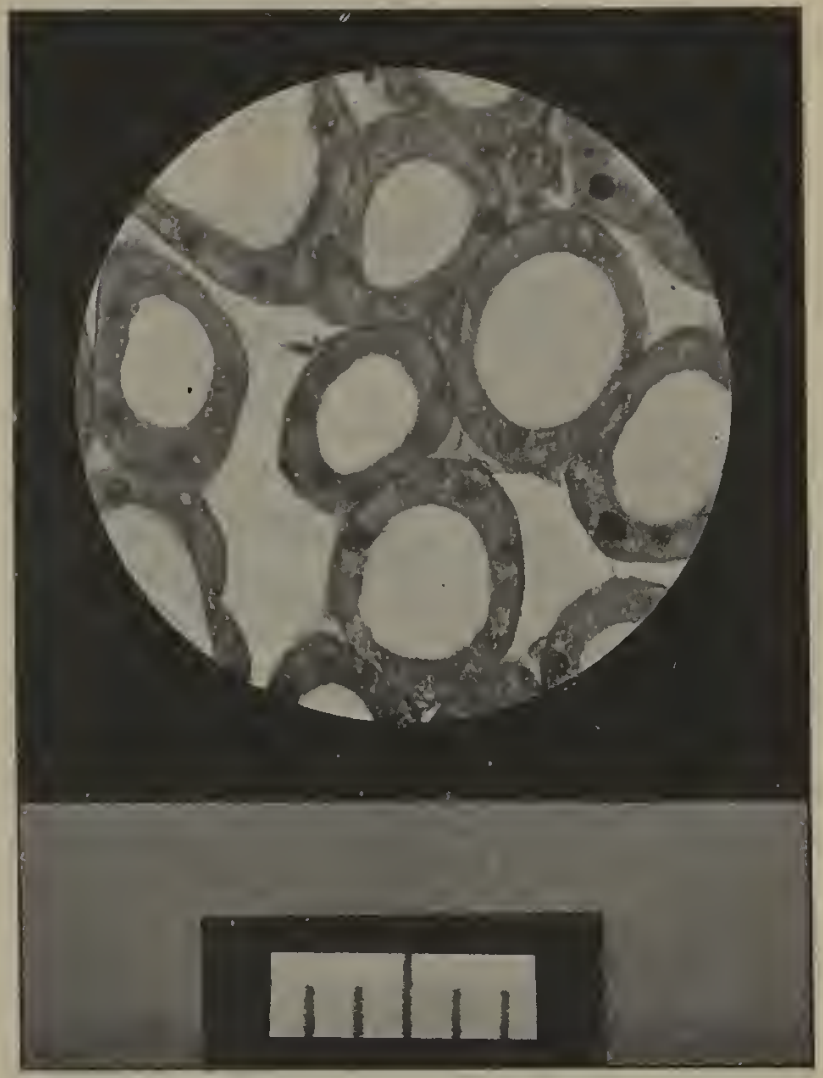

Fig. 10.

Micrographies des mêmes préparations que figures 7 et 8 à un plus fort grossissement.
Obj. Zeiss. — Immers. 1/2. — Ocul. projection n° 2. — Micromètre objectif 1/100 mm.

Fig. 9. — Rein en sécrétion normale (clichés Chevroton).
Fig. 10. — Rein en état de polyurie provoquée.

B. — ÉTUDE SYNTHÉTIQUE

Des expériences précédentes nous pouvons déduire les faits suivants se rapportant à l'histo-physiologie de la sécrétion urinaire chez les mammifères et établissant la réalité de cette sécrétion : le rein est non pas un filtre, mais une glande.

Rôle du glomérule (45).

Nous avons fait cette constatation très importante que, dans aucun cas, *il n'a été possible de mettre en évidence*, au cours des très nombreuses expériences que nous avons faites, *une différence quelconque* entre les glomérules du rein normal et ceux du rein en état d'hypersécrétion.

Nous avons comparé, dans tous les cas, des pièces prélevées sur un rein enlevé par néphrectomie avant l'expérience, et sur l'autre rein au cours de la polyurie. Notre examen a porté sur le volume du glomérule, l'état de ses capillaires, l'état de la cavité glomérulaire.

Rôle des tubes contournés (92).

Les tubes contournés jouent un *rôle actif*, et ce fait a un intérêt primordial au point de vue de la physiologie pathologique des affections rénales dans la sécrétion rénale. On peut schématiser de la sorte les différents stades de la sécrétion (voir pl. IX, fig. 1, 2, 3, 4, 5, 6).

Premier stade. — Déroulement des tubes contournés ; décollement des brosses entre elles ; multiplication des petites vésicules sus-nucléaires.

Deuxième stade. — Aplatissement des cellules ; écartement des tubes ; disparition des stries de Heidenhain ; essaimage des granulations.

Troisième stade. — Maximum de l'abaissement du protoplasma et de l'écartement des tubes. Vacuolisation complète du protoplasma.

Alternance fonctionnelle (33, 44, 46).

Toutes ces modifications sécrétoires se font par îlots ; on constate à côté de tubes fermés des îlots de tubes ouverts et hypersécrétants. Ce phénomène est intéressant à rapprocher de la localisation insulaire des lésions que nous décrirons tout à l'heure.

Étude par la microphotographie sur le tissu rénal frais des modifications histophysiologiques de la cellule rénale (80).

Nous avons pu, avec l'aide de Mlle Chevroton et de Mayer, obtenir des photographies de cellules prélevées sur des reins au repos ou en état de polyurie provoquée. Les tubes rénaux étaient coupés par congélation et ne subissaient l'influence d'aucun fixateur ou colorant. Nous avons obtenu ces photographies en éclairant latéralement sur fond noir la coupe histologique.

Cette technique nouvelle montrait très nettement les différences d'aspect dans les deux cas et éliminait toute cause d'erreur provenant de l'agent fixateur ou colorant.

Étude du rein au cours des polyuries répétées (83).

Les polyuries répétées, provoquées par injection intraveineuse de sucre, semblent amener dans les cellules rénales des modifications de deux sortes : d'une part, des modifications temporaires corrélatives de la polyurie, et tout à fait semblables à celles que nous avons décrites au cours des sécrétions urinaires exagérées ; et, d'autre part, des modifications plus durables, consistant en une modification générale de la structure cellulaire (disparition des stries de Heidenhain, rarefaction des granulations) et en lésions de cytolyse protoplasmique de quelques tubes. Nous ne saurions affirmer si ces modifications sont définitives.

Nouvelle théorie sur la sécrétion rénale (46).

Les travaux histologiques précédents apportent un appui sérieux à la théorie de Lamy et Mayer sur la sécrétion rénale.

La sécrétion se ferait *exclusivement au niveau du tube contourné*, en deux périodes. Dans la première, il y aurait transsudation de liquide du sang vers les espaces intertubulaires à travers les capillaires rénaux. Dans un second temps, le liquide transsudé, élaboré par les cellules deviendrait l'urine.

Le glomérule jouerait exclusivement le rôle d'un organe pulsatile, « permettant au liquide sécrété dans les tubes de cheminer vers le dehors, grâce aux mouvements de piston que font, à chaque pulsation, les glomérules placés à l'extrémité du tube » (Lamy et Mayer).

Nous avons apporté à l'appui de cette théorie les données que nous avons acquises de par l'examen histologique des reins prélevés au cours de ces polyuries.

III. — LES NÉPHRITES EXPÉRIMENTALES ET L'ANATOMIE PATHOLOGIQUE DU REIN.

1° LÉSIONS DU REIN CHEZ L'ANIMAL.

A. — Procédés d'études.

Dans tout travail scientifique la rigueur de la technique employée est fonction directe des résultats que l'on veut obtenir. Aussi, avant de commencer l'étude du tube contourné, nous sommes-nous efforcé, tout d'abord, d'avoir entre les mains les méthodes expérimentales les plus nombreuses et les plus parfaites possible.

Nos procédés d'étude sont au nombre de deux :

1° Procédé d'études *in vivo*. — Il comprend l'étude histologique des tubes contournés du rein de l'animal en expérience, la recherche des troubles morbides inhérents à la lésion rénale durant la vie de l'animal en expérience. Nous avons fait une critique sévère des renseignements que peut fournir ce procédé *in vivo*. Après

avoir indiqué l'importance des altérations cadavériques pour l'étude histologique, nous reprenons l'étude des différents troubles morbides qu'on peut constater chez l'animal et nous indiquons les nombreuses causes d'erreur auxquelles l'expérimentateur se heurte à tout instant. La recherche des pesées quotidiennes ne peut donner de résultats intéressants que lorsque celles-ci sont pratiquées pendant un long laps de temps. L'étude quantitative des urines est absolument illusoire, et on ne saurait tabler sur des chiffres obtenus pendant quelques jours. L'examen chimique des urines pratiqué sur des animaux normaux, en s'entourant de toutes les précautions indispensables pour éviter que le liquide urinaire se perde, s'évapore ou soit souillé, nous a bien démontré l'importance de notre affirmation précédente. La recherche de l'albumine donne des résultats très importants, mais il faut se prémunir ici contre une grave cause d'erreur, la fréquence extrême de l'albuminurie chez des animaux paraissant sains (lapin, chien). Aussi ne pourra-t-on donner quelque valeur à la constatation de l'albumine dans l'urine, qu'autant que le liquide urinaire aura pu être examiné avant l'expérience. Nous avons insisté sur la nécessité de ne pas chloroformer les animaux d'expérience et nous avons montré les lésions rénales secondaires à l'intoxication chloroformique.

2° Procédé d'études *in vitro*.— Ce procédé d'études nous étant absolument personnel, nous l'avons étudié très longuement.

Procédé d'études *in vitro* (22, 23, 24).

Il s'agit là d'un procédé d'exploration du rein absolument nouveau.

Nous avons pu arriver à conserver des cubes de rein intacts dans une solution de NaCl à un taux déterminé (12 gr. 5 de NaCl par litre). Ce liquide réno-conservateur a été obtenu à la suite de multiples tâtonnements; il correspond exactement à une solution dont le point de congélation $\Delta = -0°.78$.

Nous avons pu ainsi étudier *in vitro* l'action sur le rein d'un sel soluble, du sérum, du liquide amniotique.

Il suffisait de ramener nos solutions à un point de congélation

$\Delta = -0°,78$ par addition de quelques gouttes seulement de NaCl.

Nous avons minutieusement établi la technique à suivre. Les manipulations sont malheureusement longues et délicates; mais elles nous ont donné des résultats très intéressants.

B. — **Lésions expérimentales du tube contourné du rein. — Action de diverses substances toxiques sur le tube contourné. — Étude** *in vivo* (**14, 19, 37, 34**).

Nous avons expérimenté avec des toxiques chimiques (plomb, sublimé, phosphore chromique, cantharidate de soude, etc.), des toxiques végétaux (ricine, abrine), des toxines bactériennes (toxines diphtérique, tétanique, pyocyanique). Nous avons ainsi déterminé des lésions aiguës et des lésions chroniques.



FIG. 11. FIG. 12. FIG. 13. FIG. 14. FIG. 15.

Schéma de la cytolyse protoplasmique du tube contourné du rein.

FIG. 11. — Schéma cellule normale.
FIG. 12. — Schéma cytolyse 1er degré.
FIG. 13. — Schéma cytolyse 2e degré.
FIG. 14. — Schéma cytolyse 3e degré (1er type).
FIG. 15. — Schéma cytolyse 3e degré (2e type).

Lésions aiguës. — Grâce à nos procédés de technique nous avons pu décrire *trois types d'altérations* du rein qui n'avaient pas encore été vus jusqu'ici. Les lésions que nous avons dénommées lésions de *cytolyse protoplasmique* nous ont paru constantes au cours des multiples examens histologiques que nous avons faits. Certains auteurs ont du reste admis la réalité des types d'altérations cellulaires que nous décrivons dans les néphrites aiguës. Ces lésions avaient jusqu'ici passé inaperçues, faute d'une technique suffisante, les altérations cadavériques et celles produites par les fixateurs

empêchant absolument de les reconnaître (Voir schéma, fig. 11, 12, 13, 14, 15).

Le premier degré. — La cellule a conservé son aspect, son volume et sa forme normale. Elle semble saine en tous les points, sauf sur une zone spéciale; autour du noyau, on constate une véritable auréole claire, libre de toute granulation.

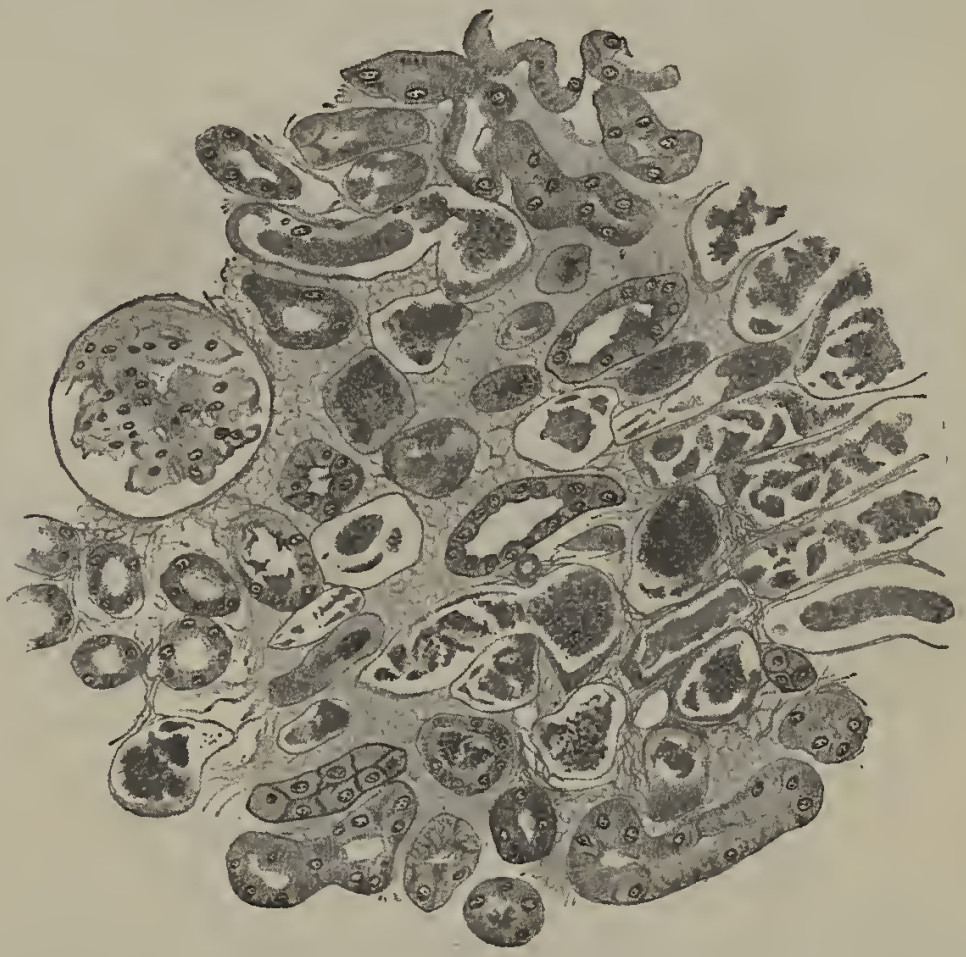

Fig. 16. — *Néphrite suraiguë expérimentale* (Castaigne et Rathery). — Les lésions portent particulièrement sur les tubes contournés, mais quelques-uns sont encore à peine altérés. Il y a aussi une congestion très intense en certains points (voir fig. 1, pl. V).

Le deuxième degré. — Les granulations ont presque entièrement disparu dans toute l'étendue de la cellule qui a pris un aspect clair, tout à fait spécial. Toute la zone périnucléaire et celle située entre le noyau et la bordure en brosse apparaissent transparentes

sans granulation; on peut y distinguer parfois un fin réticulum. La portion protoplasmique, au contraire, touchant la membrane basale où siègent normalement les bâtonnets de Heidenhain, a conservé ses granulations.

La bordure en brosse persiste constamment, le revêtement qu'elle forme est continu, mais prend souvent un aspect arborescent du fait du gonflement extrême de la cellule.

Fig. 17. — *Tubes contournés de la coupe précédente vus à un plus fort grossissement* (Castaigne et Rathery). — On constate des lésions typiques de la néphrite suraiguë : cytolyse protoplasmique du troisième degré (voir fig. 4, pl. IV).

Les limites intercellulaires qui, normalement, sont invisibles deviennent alors parfois assez nettes. On peut ainsi schématiser l'aspect de la cellule : une *bande claire* contenant le noyau, limitée, en haut, par une *zone rouge* formée par les brosses, en bas, par une ligne *rouge* homogène bordée par une frange à granulations violet noir.

Le *troisième stade*. — La lésion peut revêtir deux types.

1er *type*. — La brosse et la membrane basale seules ont persisté; l'intervalle entre ces deux lignes rouges est rempli par un espace

clair avec de très rares granulations et un noyau déformé, mal coloré.

2e *type*. — Plus fréquemment noté. La bordure en brosse, dilacérée par l'éclatement de la cellule, n'est plus guère représentée que par des débris, *reconnaissables*, d'une part, à leur couleur rouge intense, d'autre part, à leur situation. Il n'existe plus qu'une membrane basale très nette; tout le reste du tube n'est plus qu'un magma, soit amorphe, soit réticulaire, se colorant intensément en violet noir par l'hématéine (fig. 16 et 17; fig. 4, pl. II).

Lésions chroniques. — Nous décrirons deux types de lésions chroniques :

1er *type*. — Il concerne les tubes compris dans les larges îlots de sclérose. Nous décrivons cinq stades dans lesquels nous montrons comment le tube s'atrophie et se déforme, la bordure en brosse persistant pendant très longtemps (fig. 3, pl. III).

2e *type*. — On constate alors une dilatation avec transformation complète de l'épithélium des cellules du tube contourné, le corps protoplasmique est réduit à une mince bande complètement transformée, la bordure disparaît. Il s'agit là de lésions déjà décrites par le professeur Cornil, Gombault.

Étude *in vitro* de l'action du toxique en solution sur le tube contourné (33, 34, 70).

Nous avons étudié :

1° L'action *in vitro* de certaines substances chimiques.

On peut facilement constater *in vitro* l'altération du tube contourné par une solution toxique. Une série de substances chimiques employées couramment pour la fixation du rein sont des agents nocifs pour l'organe. Le pouvoir lésionnel provient, d'une part, de l'osmonocivité, d'autre part, d'une action directe inhérente à l'agent chimique lui-même.

2° L'action *in vitro* de certaines toxines microbiennes (toxine diphtérique).

Cette toxine *in vitro* ne lèse pas le rein. *Il est donc permis de conclure que la toxine n'agit pas directement sur le rein dans l'éco-*

nomie, elle provoque peut-être dans l'organisme la sécrétion de certains corps, qui, eux, sont capables de léser le rein.

C. — Néphrite par le sublimé (17, 33, 34, 78, 81).

Depuis nos premiers travaux parus en 1902, puis en 1906, sur les lésions du rein au cours de l'intoxication expérimentale par le

Fig. 18. — Tube contourné normal fixé au liquide J. Laguesse, col. Galeotti.

sublimé, un certain nombre de mémoires ont paru qui sont venus soit discuter, soit confirmer les données anatomo-athologiques nouvelles que nous avons énoncées (Mouisset et Mouriquand, Mouriquand et Policard, Fiessinger). Aussi avons-nous fait paraître de nouveau en 1908 une étude d'ensemble, afin de compléter les résultats obtenus antérieurement et de répondre aux quelques objec-

tions formulées notamment par les auteurs précédents. Les altérations sont aiguës ou chroniques suivant la dose de toxique employée, le nombre des injections et la durée de l'expérience. Il est indispensable, afin d'obtenir une description complète des lésions, d'examiner des coupes de rein fixées et colorées au moins par *deux méthodes différentes* (liquide de Van Gehuchten-Sauer, coloration

Fig. 19. — Tube contourné d'un lapin qui a reçu des injections de sublimé fixe J. Laguesse, col. Galeotti.

à l'hématoxyline ferrique, fuchsine acide; liquide J. de Laguesse, coloration de Galeotti). Les lésions sont toujours *insulaires*, les glomérules *habituellement intacts*, le maximum des altérations se présente au niveau des *tubes contournés*. Ces altérations évoluent suivant deux types.

1er *type*. — Cytolyse protoplasmique des deuxième et troisième degrés (voir pl. V, fig. 1, et pl. IV, fig. 4).

2e *type*. — Nécrose cellulaire, homogénéisation et fragmentation du protoplasme (voir fig. 18 et 19, et pl. X, fig. 1, 2, 3, 4, 5).

Dans ces deux types, il est intéressant de noter la résistance de

PLANCHE X

Reins de lapins traités par des injections de sublimé à forte dose.

Fixation au liq. J. de Laguesse. Coloration par la méthode de Galeotti.

Fig. 1. — Stade des grains. — Disparition des bâtonnets de Heidenhain (*a*, *b*, *c*) ; *d*, homogénéisation.

Fig. 2. — Homogénéisation simple. — Les gros grains tendent à se fusionner.

Fig. 3. — Fragmentation du protoplasma qui a subi l'homogénéisation. — Début de formation des cylindres au centre du tube.

Fig. 4. — Cytolyse protoplasmique du 2e degré. — Disparition presque complète des granulations, mais le squelette des cellules reste intact ; les limites cellulaires sont nettes au centre du tube. Début de cylindre.

Fig. 5. — Cytolyse protoplasmique du 3e degré. — Disparition du squelette cellulaire ; il ne subsiste que des granulations plus ou moins rares et des débris de brosse disposés dans la lumière du tube dont la membrane basale seule persiste.

En un point ébauche d'homogénéisation du protoplasma (lésions mixtes).

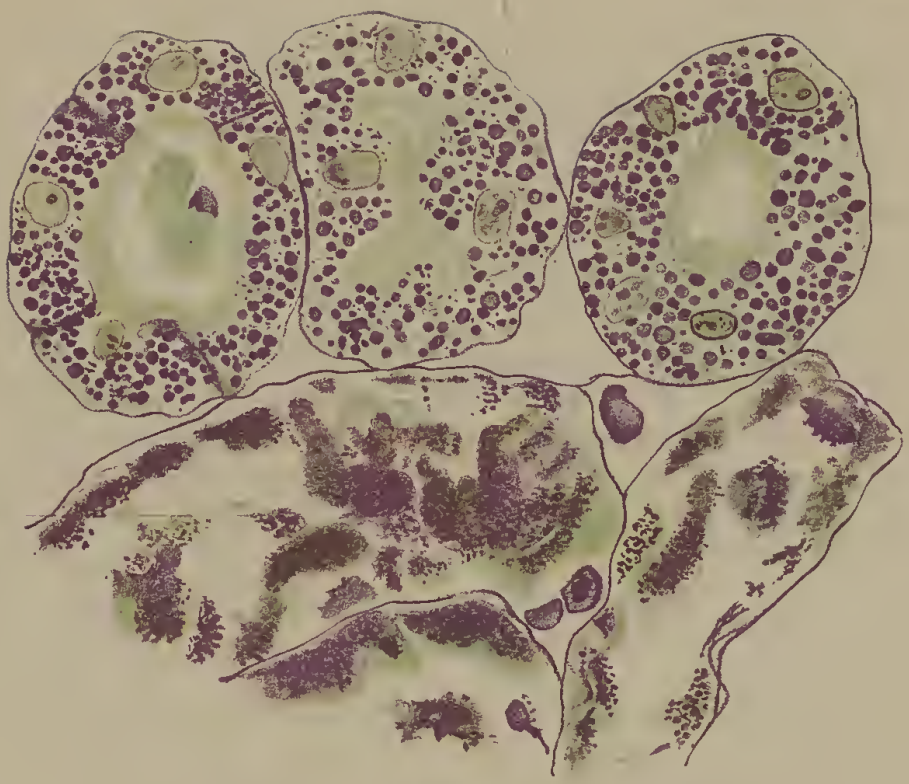

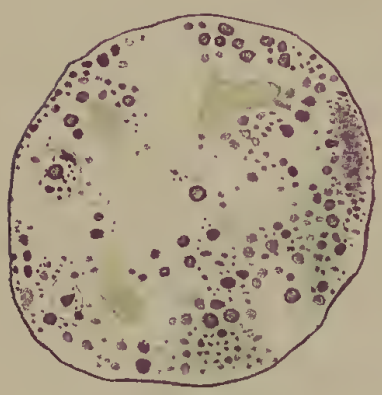

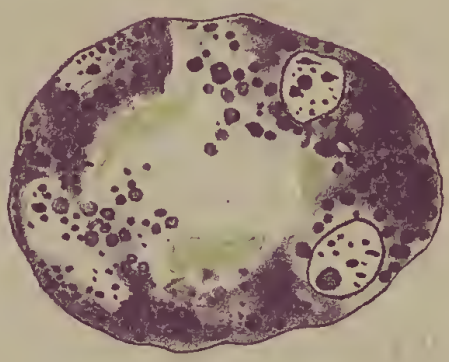

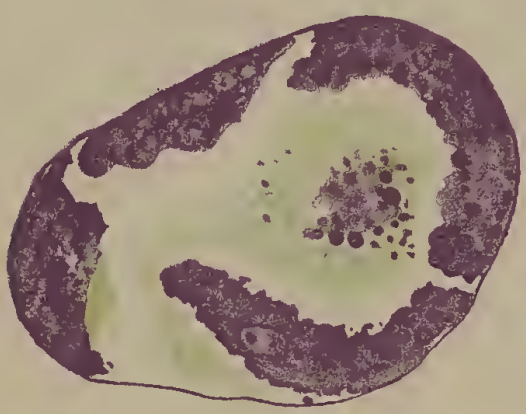

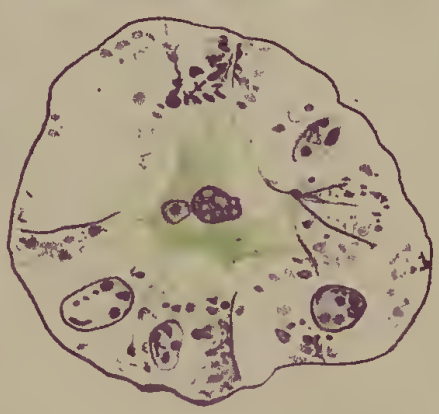

la bordure en brosse qui n'est atteinte que lorsque les lésions sont déjà fort avancées.

C'est en étudiant les lésions du rein au cours des intoxications expérimentales par le sublimé que nous avons pu décrire, à côté du type de cytolyse protoplasmique, un autre mode d'altération, l'*homogénéisation* avec ses trois stades : *stade des grains*, ou de transformation des bâtonnets, stade d'*homogénéisation*, stade de *fragmentation du protoplasma*.

Il s'agirait là, pour nous, de types d'altérations qui ne sont pas spéciales au rein : nous retrouverons ces altérations au niveau du foie avec des caractères à peu près identiques. Ce fait nous montre que des tissus glandulaires très différents, comme le rein et le foie, présentent des réactions pathologiques de leur protoplasma assez semblables. Nous croyons même que ce qui est vrai pour ces deux organes l'est également pour d'autres ; mais il s'agit là de travaux encore à l'étude qui ne nous autorisent pas, faute d'expériences suffisamment nombreuses, à porter des conclusions fermes.

D. — Les altérations rénales provoquées par le chloroforme (Thèse de Saison).

Les accidents provoqués par le chloroforme sont nombreux, quelques-uns semblent dépendre d'une action nocive de l'anesthésique sur le rein. Afin de vérifier le fait, nous avons, avec le docteur Saison, opéré sur des lapins de la façon suivante, soit par injection intraveineuse d'eau chloroformée (méthode de Burkhardt), soit par injection sous-cutanée, soit par ingestion, soit *par inhalation*. Le plus grand nombre de nos expériences ont trait à l'inhalation ; nous nous rapprochons ainsi de plus près de ce qui se passe en clinique et dans l'anesthésie chirurgicale. Afin de nous mettre à l'abri de toute cause d'erreur, et d'être assurés que la lésion que nous retrouvions devait bien être sous la dépendance directe du toxique inhalé, *nous opérions aseptiquement nos animaux avant l'opération et leur prélevions un morceau de rein qui nous servait de contrôle.*

Inhalation de doses faibles. — Trois animaux, pendant 20 à 55 minutes, subissent des inhalations de 4 à 13 centimètres cubes ; ils sont sacrifiés immédiatement. On constate chez tous des lésions de cytolyse protoplasmique d'autant plus accentués que la durée de la chloroformisation a été plus longue et que la quantité de chloroforme inhalé a été plus considérable.

Inhalation de doses successives. — Sept animaux reçoivent, pendant 1 h. 40 à 2 h. 15, 30 à 50 centimètres cubes de chloroforme en inhalation. On constate un peu de congestion intraglomérulaire et intertubulaire et des lésions de cytolyse du tube contourné. Nous avons observé ce fait *très important*, et qui permet peut-être d'expliquer les dates tardives de certains accidents post-anesthésiques, c'est qu'en prélevant successivement, chez le même animal, le rein 24 heures, 5 jours, 12 jours après, on s'aperçoit que les lésions mettent *un certain temps* à se développer et qu'elles sont beaucoup plus accusées 4 à 8 jours après l'anesthésie que tout de suite après.

Inhalations multiples. — Trois animaux ont été chloroformés pendant 7 à 8 jours quotidiennement ; les lésions de cytolyse sont chez eux particulièrement intenses.

Inhalation chez des lapins dont le rein est lésé antérieurement. — Nous avons pu constater, en provoquant les lésions du rein, puis en prélevant du rein avant et après l'inhalation, que les altérations se sont beaucoup aggravées dans ce second cas.

Toutes ces expériences nous autorisaient à conclure que le chloroforme en inhalation est doué d'un pouvoir nocif certain sur le rein.

E. — Les altérations rénales provoquées par l'éther (96, 101).

Nous avons opéré, avec le docteur Saison, pour l'éther, comme nous l'avions fait pour le chloroforme. Toutes nos expériences ont été faites sur le lapin et exclusivement par inhalation.

Inhalations uniques. — Huit animaux sont sacrifiés immédiatement après l'inhalation de 30 à 105 centimètres cubes d'éther pendant 30 minutes à 1 h. 30. Le rein présente un peu de congestion glo-

mérulaire et intertubulaire, les lésions tubulaires sont inconstantes et légères.

Trois animaux sont sacrifiés plusieurs jours après l'anesthésie, le prélèvement de rein est fait avant, immédiatement après et plusieurs jours après l'inhalation; les lésions sont inconstantes, mais plus intenses, cependant, plusieurs jours après qu'immédiatement après.

Un animal est sacrifié 35 jours après l'inhalation; un prélèvement avait été fait avant et 4 jours après l'inhalation. Le rein, normal avant l'expérience, présente, 4 jours après, de gros foyers hémorragiques, les tubes contournés sont peu lésés, le tissu de sclérose commence à se développer autour des glomérules des tubes et des vaisseaux. Trente-cinq jours après, les tubes contournés paraissent normaux; par contre, la sclérose est beaucoup plus accusée.

Inhalations multiples. — Quatre animaux, pendant 7 à 9 jours, sont traités par des inhalations de 30 à 50 centimètres cubes le prélèvement immédiat ou tardif ne décèle des lésions rénales que dans quelques cas.

Nous pouvons donc, de par les expériences précédentes, émettre les conclusions suivantes :

L'inhalation d'éther est capable de produire chez le lapin des lésions rénales, mais ces altérations sont ordinairement *minimes et peu accusées*; une lésion antérieure du rein est nettement aggravée par l'inhalation d'éther.

Si nous comparons maintenant l'influence réciproque du chloroforme et de l'éther sur le rein, nous voyons que l'*éther semble léser le rein moins constamment et moins intensément que le chloroforme.*

F. — Étude expérimentale de l'action du chlorure de sodium sur le tube contourné (22, 33, 34, 86).

Dans une série de travaux, faits avec la collaboration du docteur Castaigne, nous avons étudié l'action du chlorure de sodium sur l'épithélium rénal. Nous devons distinguer ici deux ordres de faits : d'une part l'étude *in vivo* de l'action du chlorure de sodium sur le rein; d'autre part, l'étude *in vitro*.

Étude *in vivo* de l'action du chlorure de sodium sur le tube contourné.

La question de la toxicité pour le rein du chlorure de sodium était intéressante à résoudre, étant donnés les travaux récents d'Achard, Widal et leurs élèves au sujet de l'influence de la rétention des chlorures sur la pathogénie de l'œdème et la physiologie pathologique des néphrites. Au point de vue de l'*hypochloruration*, nous avons pu constater qu'un lapin nourri pendant quelque temps avec un régime achloruré, présentait de l'albuminurie et des lésions nettes de l'épithélium des *tubuli contorti*. Quant à l'*hyperchloruration*, nous avons pu noter que, lorsque le rein est sain, si les quantités de NaCl injectées sont relativement faibles et si les injections sont prolongées durant peu de temps, il n'y a ni albuminurie ni lésion rénale. Si les doses de NaCl sont très élevées, on constate de l'albuminurie avec lésions rénales marquées.

Si on opère avec des animaux chez lesquels on a créé auparavant des *lésions de néphrite*, on peut voir survenir des accidents graves et même la mort.

Étude *in vitro* de l'action du chlorure de sodium sur le tube contourné.

Nos études sur la toxicité *in vitro* du chlorure de sodium sur l'épithélium rénal nous avaient été suggérées dans le but d'obtenir un liquide réno-conservateur. L'emploi usuel des solutions de chlorure de sodium pour l'étude du sang nous amenait à choisir une dissolution de ce sel pour notre milieu d'étude. Nous devions, dès lors, penser que la solution de NaCl qui convient à l'étude des hématies convenait également à celle du tissu rénal; nous nous *aperçûmes immédiatement qu'il n'en était pas ainsi*, et que si certaines solutions de NaCl conservent intact le parenchyme rénal, d'autres, et notamment *la solution dite physiologique, provoquaient des altérations marquées de ce parenchyme*; nous pouvions ainsi rétablir l'existence de l'osmonocivité du NaCl vis-à-vis de la cellule rénale;

cette obtention d'un liquide réno-conservateur nous conduisait de plus à établir une nouvelle *méthode d'expérimentation in vitro*, dont nous avons pu montrer l'importance en physiologie normale et pathologique en ce qui concerne le rein.

Osmonocivité du NaCl vis-à-vis de l'épithélium rénal.

Nous avons, dans une série d'expériences, fait immerger des cubes de rein de mêmes dimensions dans des solutions de NaCl correspondant aux points cryoscopiques suivants :

— 1°,08
— 0°,89
— 0°,20

Tous ces morceaux étaient ensuite inclus, puis colorés : tous étaient altérés; celui qui avait passé par le liquide dont $\Delta = -0°,89$ était le moins atteint ; la même expérience fut répétée à *six reprises* et chaque fois, quoique nous fassions varier la durée du séjour dans le liquide salé, nous avons eu des résultats comparatifs.

Guidés par ces premières constatations, nous avons fait une série de vingt solutions ayant des points de congélation très rapprochés et s'échelonnant de — 0°,50 à — 1°. Les coupes des morceaux plongés dans ces liquides présentaient des altérations notables, seules les solutions à — 0°,76 et — 0°,80 donnaient des préparations meilleures.

Il nous fut facile alors, en essayant des liquides salés ayant pour point de congélation — 0°,77, — 0°,78 et — 0°,79, de nous assurer que la solution qui pouvait être considérée comme idéalement réno-conservatrice était celle qui congelait à — 0°,78.

On peut, dès lors, classer les solutions de chlorure de sodium, en ce qui concerne leur action sur le rein, de la façon suivante :

Solutions dites *isotoniques à* $\Delta = -0°,78$. — Le point cryoscopique correspond à peu près à une solution à 12 gr. 5 de NaCl dans 1.000 centimètres cubes d'eau distillée. L'épithélium a un aspect normal analogue à celui qu'il aurait si on n'avait passé le rein dans

Fig. 20. — Coupe d'un rein normal de lapin dont les fragments ont séjourné une demi-heure dans un liquide salé congelant à — 0°,78.
Imm. 1/15.

aucune solution salée (comparaison avec une pièce témoin) [voir fig. 20 et fig. 1, pl. I].

Fig. 21. — Coupe d'un rein normal dont les fragments ont séjourné une demi-heure dans une solution de NaCl congelant à $\Delta = -1°,08$.
Exp. 253 : Imm. 1/15.

Solutions dites *hypertoniques* ou dont le point cryoscopique est au-dessus de — 0°,78 (c'est-à-dire — 0°,90, — 1° par exemple).

L'épithélium des tubes contournés est comme ratatiné vers la membrane basale, et dans cette sorte de mouvement de recul, il a expulsé par exprcssion une grande partie de ses granulations sus-nucléaires (voir fig. 21, et pl. II, fig. 1).

Fig. 22. — Coupe d'un rein normal de lapin dont les fragments ont séjourné une demi-heure dans un liquide salé congelant à — 0°,40.
Exp. 253 : Imm. 1/15.

Solutions dites *hypotoniques* ou dont le point cryoscopique est au-dessous de — 0°,78 (c'est-à-dire — 0°20, — 0°,40 par exemple).

Les cellules des tubes contournés sont gonflées à tel point qu'elles ont presque toutes éclaté, brisant la bordure en brosse, qui n'existe plus que sous forme de parcelles discontinues, expulsant granulations protoplasmiques et noyaux, de sorte que la cellule n'est plus

représentée que par une série de vacuoles contenant quelques rares granulations. Il est à noter que dans toutes ces préparations où les épithéliums des tubes contournés sont si altérés, les cellules des tubes droits ont, au contraire, conservé leur forme et leur structure normales (voir fig. 22, et pl. I, fig 2).

Ces conclusions ont été combattues par Policard, qui admet que toutes les solutions de NaCl altèrent plus ou moins la cellule, rénale. Il admet l'osmonocivité de NaCl, mais il considère que NaCl a une toxicité propre sur l'épithélium rénal *in vitro*. En réalité, nous avons pu facilement réfuter les objections de Policard, car cet auteur n'a jamais opéré avec la solution véritablement isotonique à 1 gr. 25 p. 100 ; il suffit d'examiner les degrés de concentration de ces solutions à 1, 2, 5, 7, 8, 10 et 20 p. 100 ; il en résulte que les expériences de Policard, bien loin de controuver les nôtres, ne font *qu'y apporter une précieuse confirmation.*

Liquide réno-conservateur.
Technique *in vitro*.

Nous avons appelé liquide réno-conservateur, celui dans lequel un morceau de rein de lapin ou de cobaye laissé un temps déterminé (un quart d'heure, une demi-heure) ne présente aucune altération structurale.

On nous a objecté que le terme était impropre (Carrion et Halbron, Policard) et qu'on ne pouvait affirmer qu'un tissu déterminé, avait son aspect normal, puisqu'il était impossible de connaître cet aspect.

Nous avons répondu à cette objection que, d'après de très nombreuses coupes de reins que nous pratiquons depuis plusieurs années, l'aspect que nous considérons comme normal, celui qui a été décrit comme tel par les auteurs compétents, est justement celui que nous observons dans les pièces traitées par le liquide réno-conservateur. Il serait donc absolument irrationnel de considérer cet aspect comme pathologique.

Prenons deux morceaux de rein, l'un est fixé et inclus immédiatement, l'autre est passé par la solution réno-conservatrice avant

d'être fixé. Or, ces deux morceaux ont le même aspect histologique ; c'est donc que la solution n'a pas modifié la structure de la cellule.

Nous avons, de plus, photographié le rein à l'état frais avec Mlle Chevroton et Mayer, sans adjonction de fixateur ; or, les figures que nous avons eues sont identiques à celles que nous avons obtenues dans les coupes résultant de nos expériences *in vitro*.

L'obtention d'un liquide réno-conservateur nous a permis d'étudier l'action *in vitro* d'une série de substances toxiques ; cette nouvelle méthode, un peu délicate il est vrai, nous a conduit cependant à des résultats fort intéressants et nouveaux, notamment en ce qui *concerne les propriétés néphrotoxiques de certains sérums*, l'action des *toxines microbiennes sur le rein*, etc.

G. — Lésions du rein produites par injection d'acides gras, de savon et d'éther (84). Lésions par inanition.

Nous avons, avec Mayer et Schaeffer, examiné les modifications histologiques du rein provoquées par les injections d'acides gras saturés (propionique, butyrique, valérianique, caproïque, caprylique, stéarique, palmitique), et d'un acide non saturé, l'acide oléique, ainsi que les savons de soude et les éthers éthyliques de certains de ces acides.

D'une façon générale, les injections répétées d'acides gras (6 à 10 injections) produisent des lésions cantonnées au niveau des tubes contournés et réparties par îlots. Ces altérations sont caractérisées par les trois degrés de cytolyse protoplasmique. Nous n'avons eu que très rarement de la dégénérescence graisseuse des tubes contournés, mais en revanche, on constate très souvent de la périartérite et quelquefois un peu de glomérulite.

En comparant ces lésions avec celles que donnent d'autres acides comme les acides chlorhydrique, acétique, lactique, succinique, on voit qu'elles sont tout à fait semblables. Il s'agit donc là de lésions qui sont toujours les témoins d'une intoxication acide rapide. Nous avons recherché si, dans certains états que l'on sait

être accompagnés d'intoxication acide, on retrouve des lésions analogues. Parmi ces états, nous signalerons plus particulièrement l'*inanition*, qui provoque, comme on sait, une perte de poids considérable avec production d'urine acide chez le lapin.

Nous avons retrouvé des lésions tout à fait analogues chez des animaux mis à la diète absolue pendant six à sept jours et ayant perdu jusqu'à un tiers de leur poids.

Les injections intra-péritonéales répétées de savon de soude de ces acides gras ne donnent qu'exceptionnellement de la cytolyse, mais de la périartérite et de la sclérose par placards, ainsi que des lésions congestives. Parfois, on ne retrouve aucune lésion.

Les injections des éthers éthyliques, de ces acides gras provoquent une cytolyse analogue, mais moins marqué ; très souvent on ne trouve aucune lésion.

Ces constatations présentent un *triple intérêt*.

En premier lieu, elles nous expliquent le mécanisme de certaines auto-intoxications et leur pouvoir lésionnel vis-à-vis du rein.

En second lieu, elles nous montrent le rôle de l'inanition dans l'éclosion des troubles rénaux.

Enfin, les lésions constatées sont entièrement à rapprocher de celles que l'on observe chez les animaux producteurs de cytotoxines. En effet, on sait que lorsqu'on injecte des organes broyés dans le péritoine, il se produit une autolyse aseptique et, d'autre part, que parmi les produits d'autolyse, les acides gras sont des plus fréquents, particulièrement pour le foie. Une partie des lésions qui apparaissent chez les animaux producteurs des cytotoxines est probablement due à ces acides.

H. — Lésions expérimentales par le blanc d'œuf (102, 103).

Nous diviserons nos expériences en deux classes, suivant que l'animal d'expériences est le chien ou le lapin.

Expériences sur le lapin. — Nous avons, avec Castaigne et avec Chiray, pratiqué à des lapins, reconnus non albuminuriques avant l'expérience, des injections intraveineuses et sous-cutanées d'ovalbumine. Les expériences ont été faites surtout dans le but d'établir

la physiologie pathologique de certaines albuminuries dites digestives et d'établir un nouveau mode d'examen des fonctions rénales.

Nous n'étudierons ici que les résultats expérimentaux.

Injections intraveineuses d'ovalbumine. — Une sonde introduite dans la vessie de l'animal permet de recueillir les urines de façon fractionnée avant et après l'injection.

Lorsque le lapin ne reçoit qu'une seule injection et est sacrifié immédiatement après, on note d'une part l'existence d'une polyurie abondante aussitôt après l'injection, d'autre part l'apparition de l'albumine de 3 à 10 minutes après, coexistant avec de l'oligurie. L'examen histologique ne permet de déceler que des altérations très légères des tubes contournés, les glomérules sont normaux, il n'existe pas trace d'infiltration leucocytaire.

Lorsque le lapin reçoit une série d'injections intraveineuses successives et est sacrifié un certain temps après l'injection, les altérations des tubes contournés sont très nettes (deuxième et troisième stade de cytolyse protoplasmique; îlots de lésions chroniques) ; de plus, le tissu interstitiel présente de l'infiltration leucocytaire et de la sclérose, mais seulement lorsque les animaux sont sacrifiés plusieurs mois après la dernière injection.

Injections sous-cutanées d'ovalbumine. — 1° *Injection unique.* — Nous devons différencier les cas où le lapin est sacrifié précocement (30 heures après) ou tardivement (39 jours après).

Dans le premier cas, on constate des îlots nombreux de cytolyse protoplasmique du deuxième et du troisième degré, le tissu interstitiel est absolument indemne.

Dans le second cas, il existe des lésions tubulaires chroniques sans lésions interstitielles.

2° *Injections multiples.* — Nous avons opéré sur 7 lapins, le nombre des injections pour chaque animal étant de 4 à 7 ; toujours nous avons retrouvé des altérations typiques de cytolyse protoplasmique des deuxième et troisième degrés, jamais nous n'avons noté *aucune trace d'infiltration leucocytaire.* Ces données vont absolument à l'encontre des résultats obtenus par M. Feuillié. Nous verrons plus loin quelles déductions on doit tirer de ces faits pour la physiologie pathologique de certaines albuminuries.

Ce que nous tenons à établir ici, c'est la *constance des lésions des tubes contournés* à la suite de l'injection du blanc d'œuf. Ces lésions

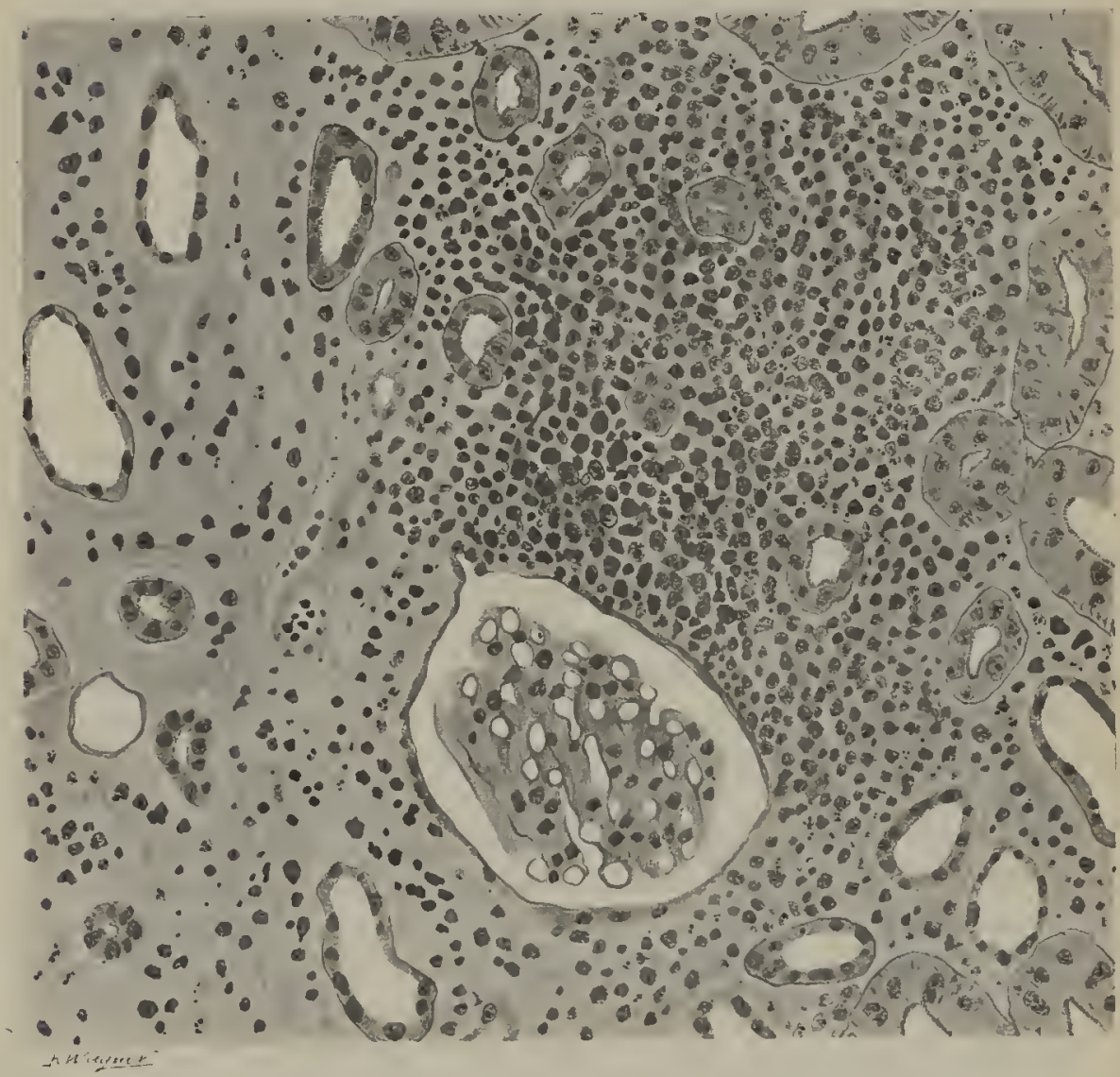

Fig. 23. — Rein d'un chien traité par des injections sous-cutanées de blanc d'œuf à forte dose et sacrifié 24 heures après. — Fixation liq. Van Gehuchten-Sauer. — Infiltration leucocytaire considérable.

sont surtout marquées lorsque l'animal est sacrifié un certain temps après l'injection (au moins 24 heures) ; elles sont moins intenses si on tue l'animal immédiatement après l'injection, alors même qu'il existe déjà de l'albumine dans l'urine ; le fait, dureste, n'est pas pour

étonner : on le retrouve à la suite d'injections d'autres toxiques.

Expériences sur le chien. — Sous la peau d'un chien nous avons injecté du blanc d'œuf, l'albuminurie était manifeste ; nous sacrifions alors l'animal. Les tubes contournés présentent des lésions de cytolyse protoplasmique. Mais ce qui domine, c'est *l'infiltration leucocytaire* (voir fig. 23) considérable intertubulaire, périvasculaire et périglomérulaire se formant par îlots isolés. En aucun cas nous n'avons constaté la présence de ces leucocytes à l'intérieur des tubes contournés, ni leur transformation en cylindres.

2° LÉSIONS DU REIN CHEZ L'HOMME

L'étude des lésions fines du rein est très difficile à faire chez l'homme ; les altérations cadavériques empêchent au moins pour ce qui est des lésions aigues fines tout examen anatomo-pathologique sérieux du rein retiré 24 heures après la mort ; l'abrasion cellulaire, la dégénérescence vacuolaire ne sauraient avoir sur des reins prélevés à l'autopsie dans le temps légal, aucune valeur anatomo-pathologique ; seuls les tubes présentant des *altérations chroniques*, dont le protoplasma profondément modifié est plus résistant, peuvent être examinés avec quelque profit.

Il était intéressant de savoir cependant si les lésions du rein humain étaient superposables à celles du rein des animaux. Nous avons pu recueillir toute une série de reins au cours d'opérations chirurgicales et nous avons pu retrouver des lésions absolument analogues à celles que nous avons décrites chez l'animal.

IV. — PHYSIOLOGIE PATHOLOGIQUE DU REIN

Nos recherches de physiologie pathologique concernent l'**albuminurie**, les **néphrotoxines**, l'**hérédité rénale**.

1° Physiologie pathologique de l'albuminurie (34, 50, 102, 103).

Le rôle du rein dans la production de l'albuminurie est encore aujourd'hui très discuté. A la suite des expériences que nous avons faites, nous admettons toujours l'existence dans les syndromes albuminurique d'un *facteur rénal*. Pour nous, l'albumine ne pourrait survenir *en dehors d'une lésion du rein*, mais cette lésion peut-être *minime* et sous la dépendance de causes multiples (intestinales, hépatiques, gastriques, etc.). Dans les albuminuries fonctionnelles, telles que l'albuminurie orthostatique, les albuminuries intermittentes, etc., toujours le rein se trouverait altéré ; mais nous admettons fort bien qu'une cause quelconque, telle une lésion hépatique, par exemple, un trouble gastrique ou humoral puisse provoquer cette altération rénale et que le trouble venant à cesser, l'albuminurie elle-même disparaisse par suite de la *restitutio ad integrum* du tissu rénal.

Les lésions du rein, lorsqu'elles sont *légères* sont *réparables* pourvu, tout au moins, que la cause agissante ne fasse pas sentir ses effets pendant trop longtemps ; il se développerait alors des lésions chroniques définitives.

On a proposé récemment pour expliquer la production de l'albuminurie, une théorie ingénieuse qui, si elle était exacte, enlèverait au symptôme une grande partie de sa valeur dans le diagnostic d'une altération rénale ; l'albuminurie ne relèverait pas le plus souvent d'une lésion rénale, mais serait d'ordre leucocytaire. Le docteur Feuillié, dans le but d'apporter une démonstration irréfutable à sa théorie de l'origine leucocytaire des albuminuries a pratiqué trois ordres d'expériences, d'une part les injections répétées de sublimé, d'autre part les abcès de fixation suivis de l'injection d'une substance habituellement toxique pour les reins, enfin les injections d'ovalbumine. Le docteur Feuillié ayant apporté des résultats absolument *contraires* à ceux que nous avons publiés antérieurement, nous avons *refait toutes ses expériences en nous conformant minutieusement à sa propre technique*. Nous n'avons pu, *dans aucun cas*, confirmer les résultats de Feuillié et les constatations auxquelles nous avons

abouti sont venus confirmer pleinement la théorie rénale de l'albuminurie.

1° *L'albuminurie à la suite des abcès de fixation.* — En pratiquant chez le chien reconnu non albuminurique de vastes abcès de fixation par l'essence de térébenthine, on provoque une saignée leucocytaire ; si l'albumine était d'ordre leucocytaire on ne devrait pas voir apparaître l'albuminurie chez des chiens ainsi traités et soumis secondairement à l'injection de sublimé. Or, c'est le fait même qui se produit ; les abcès aseptiques d'essence de térébenthine ont amené chez le chien l'apparition de l'albuminurie.

2° *L'albuminurie à la suite des injections répétées de sublimé.* — En examinant quotidiennement les urines des animaux soumis à des injections d'une même dose de sublimé, M. Feuillié a vu disparaître l'albuminurie au bout de quelques jours, bien qu'à l'autopsie il existe des lésions rénales.

Nous avons pu nous rendre compte que cette disparition de l'albumine était très inconstante ; on la voyait disparaître pendant quelques jours, reparaître ensuite, pour disparaître et reparaître de nouveau.

Nous sommes loin d'admettre que toute lésion rénale s'accompagne d'albuminurie ; les néphrites sans albuminurie, notamment les néphrites chroniques sont loin d'être rares, mais ce fait n'apporte aucun argument en faveur de l'origine leucopathique des albuminuries.

3° *L'albuminurie par ovalbumine.* — Nous avons vu que les lésions sont constantes après l'injection de blanc d'œuf et que chaque fois que nous avons retrouvé de l'albuminurie nous avons trouvé des lésions de cytolyse protoplasmique. En dehors de ces lésions, nous avons parfois noté un peu de glomérulite. Quant à l'infiltration leucocytaire signalée par M. Feuillié comme constante, nous ne l'avons retrouvée que *chez le chien* et jamais chez le lapin. Comment, dès lors, admettre que cette infiltration leucocytaire puisse expliquer l'albuminurie, puisque chez le lapin où l'albuminurie est massive, elle fait complètement défaut. Nous rejetons donc absolument l'hypothèse qui ferait un signe de débilité leucocytaire de l'albuminurie provoquée chez l'homme sous l'influence d'une dose faible de blanc d'œuf.

2° Les néphrotoxines (13, 15, 17, 33, 34, 70).

Nous avons fait une étude très complète des néphrotoxines. Cette question n'avait été qu'ébauchée par Lindemann, Nefedieff, Schultze, Bierry et les résultats obtenus par ces différents auteurs étaient contradictoires.

Nos expériences ont été conduites de la façon suivante :

Nous avons étudié tout d'abord la *toxicité du parenchyme rénal.*

Nous avons ensuite tâché d'obtenir par injection de ce parenchyme à l'animal, c'est-à-dire *artificiellement*, un sérum *néphrotoxique.*

Nous avons recherché si ces néphrotoxines peuvent prendre naissance *d'elles-mêmes* dans l'organisme, si un rein malade sécrète des néphrotoxines.

Toxicité de l'émulsion rénale (13, 15, 33).

Nous avons étudié :

1° *La résorption du parenchyme rénal.* — Le rein peut être introduit dans l'organisme de deux façons :

a) Il est introduit tel quel : on le sectionne en deux portions longitudinalement, et on le fait pénétrer ainsi dans la cavité péritonéale.

b) Il est préalablement broyé pour être injecté.

Nous avons noté les différentes phases de la résorption du parenchyme rénal dans la cavité péritonéale. Celui-ci est attaqué par les macrophagies qui, peu à peu, phagocytent l'élément protoplasmique du tube, laissant sa carcasse fibreuse intacte (voir fig. 2 et 3, pl. V).

2° *Les effets de cette résorption.* — La toxicité a été étudiée dans trois cas différents :

a) Toxicité du rein d'un animal d'*une* espèce injecté à un animal d'une *autre* espèce ; (voir fig. 24 et pl. IV, fig. 3 et pl. VI, fig. 1).

b) Toxicité du rein d'un animal d'*une espèce* injecté à un animal de *même* espèce ;

c) Toxicité pour un animal d'*un de ses propres reins enlevés* par néphrectomie et réinjecté dans *sa propre cavité péritonéale.*

Fig. 24. — Coupe d'un rein de lapin traité par des injections intra-péritonéales répétées de rein de cobaye (lésions chroniques) : type de l'atrophie tubulaire : quelques tubes contournés, enserrés par le tissu de sclérose, commencent à prendre une forme irrégulière au niveau des plaques de tissu conjonctif ; certains tubes contournés sont si atrophiés qu'on ne les reconnaît plus que grâce à leur bordure en brosse, parfois réduite à un point.

Exp. 281 : Obj. 8 (Stiassnie).

Dans ces trois cas, nous avons décrit les troubles biologiques causés par l'injection et les lésions histologiques constatées (lésions aiguës de cytolyse protoplasmique, lésions chroniques de dilatation ou d'atrophie tubulaire avec production de tissu scléreux).

Nous avons conclu que, dans ces différents cas, il existait des lésions rénales qui se traduisaient cliniquement par des troubles graves conduisant souvent à la mort et des altérations très nettes du tissu rénal.

Les néphrotoxines provoquées artificiellement par l'injection à l'animal de parenchyme rénal (13).

Nous avons pu démontrer, tant par l'étude *in vivo* que par l'étude *in vitro*, que l'injection de parenchyme rénal à un animal pouvait produire trois sortes de néphrotoxine : l'*hétéronéphrotoxine*, l'*isonéphrotoxine*, l'*autonéphrotoxine*.

Étude in vivo.— L'injection à un animal du sérum d'un autre animal traité par des injections intra-péritonéales de parenchyme rénal est toxique pour ce premier animal ; il provoque de l'amaigrissement, de l'albuminurie (nullement comparable comme intensité à celle qui survient après l'injection à un animal de sérum normal) et souvent la mort. Les reins de l'animal ainsi traité présentent des altérations histologiques constantes : à type aigu dans le cas de mort rapide, à type chronique dans le cas de survie suffisamment longue.

Étude in vitro. — Le sérum des animaux traités par des injections intra-péritonéales de rein lèse le rein *in vitro*. Pour le constater, nous prenons du sérum normal de lapin et du sérum de lapin traité auparavant par des injections intra-péritonéales de parenchyme rénal. Nous les ramenons au même point cryoscopique $\triangle = -0°,78$. Le sérum normal ne lésait pas le rein, le sérum néphrotoxique l'altérait profondément.

Les néphrotoxines fabriquées spontanément dans l'organisme par le rein malade (9, 33).

Pour résoudre cette question, nous pouvons procéder de deux façons :

1° En cas de *lésion unilatérale d'un rein*, étudier l'état du rein opposé.

Nous avons ainsi montré que la lésion d'un seul rein retentit sur le rein du côté opposé (albuminurie, amaigrissement, mortalité, lésions histologiques du rein) (fig. 25 et 26 et pl. II, fig. 3 et 4).

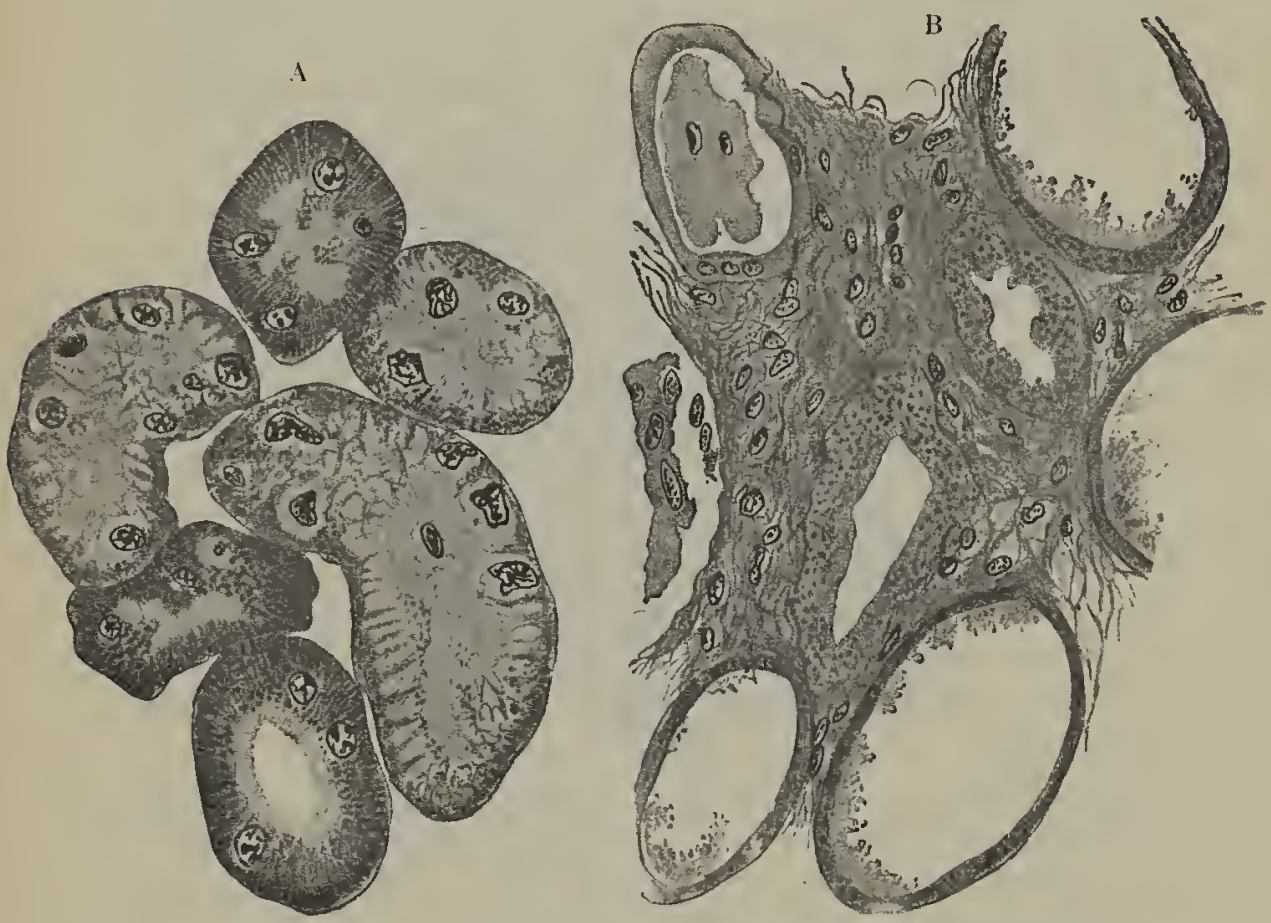

Fig. 25 et 26. — Preuves expérimentales du retentissement des lésions d'un rein sur l'autre. Tubes contournés du rein d'un lapin dont l'uretère du rein opposé a été lié.

A. *Lésions aiguës* : il existe sur cette coupe trois tubes à peu près sains et trois tubes présentant des lésions de cytolyse protoplasmique du second degré. — B. *Lésions chroniques* : Sclérose très accentuée avec dilatation tubulaire, aplatissement de l'épithélium et disparition de la bordure en brosse.

2° Prouver l'existence d'une néphrotoxine *dans le sérum des animaux* atteints de lésion rénale uni ou bilatérale.

Lésion unilatérale. — L'expérience comprenait trois phases :

1re *Phase.* — Nous prenons deux lapins dont les urines étaient examinées préalablement et reconnues non albumineuses. Nous

prélevions, par ponction du cœur, du sang à ces deux animaux Le sérum ainsi obtenu était ramené au moyen de 1 à 3 gouttes (par tatonnements et vérification par la cryoscopie) de la solution saturée de NaCl à $\Delta = -0°,78$. Nous mettions alors en présence de ce sérum du rein de cobaye et du rein de lapin normaux pendant trois quarts d'heure. Ce rein n'était pas altéré (fig. 27 et pl. I, fig. 4).

Fig. 27. — Coupe d'un rein normal de cobaye dont les fragments ont séjourné une demi-heure dans du sérum de lapin normal dont le point cryoscopique a été ramené à $-0°,78$.

Exp. 363 : Imm. 1/15.

2e *Phase.* — Les deux lapins étaient opérés aseptiquement, l'un de néphrectomie unilatérale, l'autre de ligature de l'uretère.

3e *Phase.* — Cinq jours après l'opération, on recueillait par ponction du cœur, du sang à ces deux animaux. Le sérum ainsi obtenu était traité absolument de la même façon que plus haut, ramené au même point cryoscopique $\Delta = -0°,78$. On mettait en présence de ces sérums des morceaux de rein d'un même cobaye et d'un même lapin pendant le même laps de temps, trois quarts d'heure.

Or le sérum du lapin néphrectomisé laissait le rein intact.

Le sérum du lapin dont l'uretère avait été lié lésait profondément le rein (fig. 26 et pl. I, fig. 6).

Il nous semble que nous étions dès lors en droit de conclure d'une façon définitive que la ligature de l'uretère avait fait acquérir au *sérum du lapin des propriétés néphrotoxiques qu'il ne possédait pas auparavant.*

Lésions bilatérales. — Nous provoquons chez des lapins des né-

Fig. 28. — Coupe d'un rein normal de cobaye dont les fragments ont séjourné une demi-heure dans du sérum néphrotoxique de lapin traité par des injections de rein de cobaye ; le point cryoscopique avait été ramené à — 0°,78.

Exp. 363 : Imm. 1/15.

phrites aiguës par injections de diverses substances chimiques. Nous laissons s'écouler un assez long laps de temps après la dernière injection (19 jours, 30 jours) ; nous recueillons alors du sérum de ces animaux et nous pouvons voir facilement que ce sérum lésait profondément le rein *in vitro*.

3° Hérédité rénale.

La question de l'hérédité est entrée dans ces dernières années dans une voie toute nouvelle, « les éléments solubles inorganiques ou semblent jouer, dans le mécanisme des influences organiques des maladies des générateurs sur le développement des rejetons, un rôle de plus en plus important » (Charrin).

Nous avons entrepris de rechercher si, en nous servant de notre technique, il nous serait possible de déceler, chez le fœtus, des lésions fines du tube contourné et de les préciser ; et nous nous sommes efforcé de suivre l'évolution de ces lésions après la naissance. M. Charrin avait montré que le placenta était perméable aux cylolysines. Nous sommes arrivé, en nous servant de notre procédé *in vitro*, à démontrer l'existence effective dans le liquide amniotique de la substance néphrotoxique.

Étude « in vivo » des lésions transmises congénitalement.

Nos épreuves sont à ce sujet au nombre de 13 nous avons opéré en injectant à la mère (lapine ou cobaye) du sérum néphrotocique ou du parenchyme rénal. Deux fois nous avons pratiqué soit une néphrectomie, soit une lésion unilatérale du rein ; nous avons examiné les rejetons. Nous avons opéré de la même façon pour un dernier cas où il s'agissait d'une lapine traitée un an et demi avant par des injections de ricine ; dans ce cas le toxique avait été, évidemment, complètement éliminé avant que la femelle ne fut couverte, et les lésions retrouvées chez le fœtus ne pouvaient tenir qu'à la néphrite chronique qui s'était développée chez la mère.

Symptomes observés . — Les animaux issus de femelles ainsi traitées sont *malingres*, ne grandissent pas et finissent par mourir de convulsions ; l'examen des urines des rejetons dénote de l'albumine.

Examen histologique. Nous avons étudié d'une part, le rein de fœtus ou de jeunes lapins de deux à trois jours; d'autre part le rein des jeunes lapins ayant vécu plus longtemps.

Reins des fœtus. — Il reste des lésions de cytolyse très nettes (voir fig. 5, pl. II et fig. 1, pl. VII).

Reins de jeunes lapins .— (25 à 35 jours), on constate à la fois des lésions aiguës de cytolyse proto-plasmiques par îlots et d'autre part, des lésions chroniques définitives parcellaires, tubulaires; on note également de la glomérulite, périglomérulite, de la périartérite (voir fig. 1, 2, 3, pl. VII).

Étude « in vitro » des liquides amniotiques.

Un liquide amniotique de lapin normal n'est pas doué *in vitro* de pouvoir lésionnel sur le rein de cobaye. Un liquide amniotique de lapine traitée par des injections de rein de cobaye, lèse *in vitro* le rein du cobaye (fig. 1 et 3, pl. VIII).

Il existe donc dans le liquide amniotique du cobaye, à la suite d'injections intrapéritonéales de rein, une substance nocive pour le rein de l'embryon.

V. — RECHERCHES CLINIQUES

L'albuminurie provoquée par l'absorption de blanc d'œuf (103).

Nous avons, avec Castaigne, indiqué la technique d'une nouvelle méthode de recherche de l'état du rein en clinique; nous avons donné à cette méthode le nom d'*albuminurie provoquée*. On peut opérer soit en faisant une injection sous-cutanée de blanc d'œuf recueilli aseptiquement, soit en faisant prendre au malade un lavement de blanc d'œuf (méthode de Castaigne et Chiray) soit, en faisant ingérer une certaine quantité de blanc d'œuf, mais ce dernier procédé est beaucoup plus infidèle. Toujours le blanc d'œuf doit être *cru*; et seuls les malades présentant de la débilité rénale présentent de l'albuminurie pour une dose déterminée.

Les urines doivent être recueillies séparément à chaque émission pendant au moins 36 heures; on se rappellera que l'albumine apparaît vers la 2e injection si l'on a fait une injection tandis qu'il faut attendre souvent 20 ou 24 heures avant de voir apparaître l'albuminurie, en cas de lavement de blanc d'œuf.

Albuminurie acéto-soluble (79).

On entend, en clinique, par albuminurie acéto-soluble, le cas de l'émission, dans les urines, d'une albumine coagulée par la chaleur, mais qui cesse de l'être quand on l'additionne de faibles quantités d'acide acétique. Les caractères de cette albumine ayant été peu étudiés, nous avons examiné un cas de ce type d'albumine avec Mayer.

L'albumine était émise chaque jour en quantité assez forte 3 à 5 grammes par jour. Nous avons étudié la concentration moléculaire qui était de — 0° 23, la conductivité électrique $K : 4.590\text{-}10^{-6}$; la concentration moléculaire du sérum $\Delta = 0°51$. L'urine était neutre au méthylorange, à la phenolphtaléine et au rouge congo. Elle rosissait très légèrement la teinture de tournesol diluée; elle précipitait par l'hydrate de fer colloïdal; par l'addition d'alcool ou d'acétone.

En saturant à froid l'urine de chlorure de sodium ou de sulfate de magnésie, il ne se produisait pas de précipité; par une solution saturée à froid de sulfate d'ammoniaque, l'urine louchissait.

En ajoutant à l'urine des traces d'acide acétique du commerce, la coagulation par la chaleur ne se produisait plus; nous avons alors examiné si toute trace d'acide, si petite qu'elle fut, empêcherait la coagulation; avec de très faibles quantités de HCl — SO^4H^2 — NO^3H — CH^3COOH^4 on obtenait un précipité à chaud, mais en élevant les doses, la coagulation ne se produisait plus.

L'urine devenait aussi incoagulable en présence d'alcali par exemple NaOH et KOH, 0,025 N. Ajoutons enfin que l'examen journalier de la courbe d'émission d'urine, d'albumine, de chlorures sous des régimes variés, a permis de constater que la malade était en état de rétention chlorurée. Aussi avons-nous vainement

tenté d'augmenter naturellement la concentration moléculaire de l'urine en donnant du sel à la malade. La rétention chlorurée qu'elle présentait nous a obligé à interrompre cet essai.

En résumé : 1° L'albumine se trouve dans un milieu très pauvre en sel.

2° Elle reste coagulable si on l'additionne d'acides à très faible dose.

3° Elle devient incoagulable en présence d'alcalins à faible concentration.

On ne peut s'empêcher de rapprocher ce cas de l'albumine *dialysée*. Dans le cas de cette albumine dite acéto-soluble, une dose d'acide qui ordinairement favorise la coagulation de l'albumine suffit à la transformer en acide-albumine incoagulable.



Cylindrurie (89).

Nous avons indiqué la technique de recherche des cylindres urinaires. Nous en décrivons les différents types que l'on peut rencontrer dans les urines. Nous montrons l'importance du cylindre granuleux et notons ses caractères histologiques. Nous étudions ensuite le mécanisme de formation de ce cylindre ; après en avoir montré l'origine cellulaire (tube contourné surtout). Nous insistons sur les renseignements importants que sa présence peut donner au clinicien ; ils dénotent pour nous l'existence d'une *lésion en activité*.

Influence du chlorure de sodium sur le fonctionnement du rein (22, 33, 347, 70).

Les accidents que peuvent produire les traitements chlorurés chez les malades atteints de néphrite sont connus depuis la publication des travaux récents sur le rôle de la rétention des chlorures dans la production des œdèmes brightiques (Achard, Widal). Même on discute encore aujourd'hui sur le mécanisme intime de l'action des chlorures sur le rein.

Nous avons rapporté deux séries de constatations cliniques :

1° L'existence d'albuminurie chez l'homme provoquée par une *diminution* dans l'apport des chlorures à l'organisme;

2° La production d'albuminurie chez l'homme à la suite d'absorption de chlorure de sodium en *quantité anormale*.

Nous basant sur ce dernier fait, nous nous sommes demandé s'il n'y avait pas là un procédé pour faire apparaître l'albuminurie chez des sujets prédisposés et permettre d'apprécier ainsi la fragilité de l'épithélium rénal.

En pratiquant cette épreuve sur une série de 48 sujets non brightiques nous avons constaté chez 4 d'entre eux l'apparition d'une albuminurie qui disparut très rapidement. En dehors de l'étude de l'action du chlorure de sodium sur le rein, cette recherche constitue donc un procédé intéressant pour dépister non plus la perméabilité rénale, mais en quelque sorte un état d'infériorité du rein.

Ces données cliniques que nous avons recueillies nous ont donc montré que l'hyperchloruration comme l'hypochloruration pouvait être la cause productrice d'albuminurie; le chlorure de sodium n'agit donc pas ici comme un toxique ordinaire; son action est donc purement *osmonocive*.

Chaque fois que le liquide contenu dans les tubes contournés présente une tension osmotique en plus ou moins de ce qu'elle doit être à l'état normal, l'albuminurie et les lésions rénales se produiront.

Achard et Paisseau ont du reste apporté à notre théorie de l'osmo-nocivité un puissant appui, en retrouvant chez l'homme, à la suite d'injections abondantes de solution salée, des lésions épithéliales comparables à celles que nous avions décrites *in vitro*.

Dans les polyuries passagères, il peut très bien exister dans les tubes urinaires un liquide à tension osmotique différente de la tension normale; cependant aucune altération cellulaire ne se produit. C'est que, d'une part, la sécrétion est tellement rapide, que le liquide urinaire ne séjourne pas dans le tube, et que d'autre part, dans le court laps de temps où il est en contact avec la cellule rénale, celle-ci possède un moyen de protection : la bordure en brosse.

Dans les polyuries permanentes et durables, il n'est, par contre, pas douteux qu'il y ait des altérations rénales et, pour notre part, nous avons trouvé des lésions épithéliales très accentuées dans les cas que nous avons pu examiner.

Nous insistons, enfin, sur ce fait qu'il convient, à notre avis, d'être extrêmement réscrvé en ce qui concerne les régimes d'hyperchloruration chez les brightiques ; de même il ne faudra pas les mettre, sans examen préalable des urines, au régime achloruré. Chaque brightique doit *avoir son traitement particulier*, et celui-ci ne peut être institué avec fruit qu'après des essais d'alimentation prudente, menés parallèlement à un examen chimique des urines (dosage quotidien des chlorures).

Néphrites unilatérales (18).

La notion classiquc de la bilatéralité constante des néphrites a été battue en brèche dans ces dernières années, et cela, surtout à la suite des constatations du plus haut intérêt faite par plusieurs chirurgiens (Schedc, Israel, Pousson). Pousson s'est efforcé de montrer que, dans un certain nombre de cas, une néphrite pouvait être unilatérale, tout au moins au début. Il tire cette conclusion de diverses considérations pathogéniques et surtout dc ses résultats opératoires.

Nous discutons tout d'abord *l'existence des néphrites aiguës ou subaiguës unilatérales*. Nous concluons, d'une série de faits cliniques et cxpérimentaux, qu'il peut exister les lésions infectieuses d'un seul rein, mais que le cadre en cst très limité. C'est surtout l'infection ascendante qui peut produire ces lésions ; on peut les retrouvcr cependant aussi dans les suppurations rénales d'origine hématogène. Quant aux lésions toxiques, elles sont toujours bilatérales. Il semble contradictoire, au premier abord, que les poisons contenus dans la circulation agissent d'une façon égale sur les deux reins, tandis quc les microbcs charriés par le sang peuvent se localiser sur un seul rein et même sur une portion localisée du rein. Mais cette contradiction n'est qu'apparente, car les faits que nous venons de mettre en relief pour les infections aiguës du

rein ont leur homologue dans l'infection tuberculeuse du même organe.

On sait que, lorsque le bacille de Koch agit par ses toxiques, il détermine des lésions de néphrite qui sont toujours bilatérales. Au contraire, quand le bacille de Koch agit par ses toxines, il entraîne la production d'une tuberculose rénale qui est très fréquemment unilatérale.

La physiologie pathologique nous explique, d'ailleurs, facilement cette différence entre l'action sur le rein des microbes ou de leurs toxines : le processus lésionnel est loin d'être le même dans les deux cas. Les poisons et les toxines sont en dissolution dans le sang ; au contraire, les microbes, considérés en dehors de l'action toxinique qu'ils peuvent exercer, ne produisent des lésions qu'à titre d'embolies.

Les lésions d'un seul rein entraînent-elles des troubles fonctionnels et des altérations de l'autre rein?

Nous passons successivement en revue les lésions unilatérales du rein : lithiase, hydronéphrose, cancer, ponéphrose, et nous montrons la fréquence des altérations du rein opposé se manifestant par des troubles morbides et des lésions histologiques.

Nous terminons, enfin, cette étude en recherchant *comment les lésions d'un rein agissent sur l'autre rein.*

Tout en admettant l'existence d'un réflexe réno-rénal, si bien décrit par le professeur Guyon et ses élèves, nous montrons que ce mécanisme n'apporte pas une explication satisfaisante pour tous les cas.

Nous concluons sur la nécessité d'admettre alors le rôle des *néphrotoxines sécrétées par le rein malade* et allant agir secondairement sur son congénère primitivement sain.

Néphrite atrophique unilatérale (49).

Nous avons, avec M. Leenhardt, rapporté l'existence d'un cas de néphrite chronique unilatérale avec examen histologique complet.

Le rein gauche atrophié pesait 25 grammes ; le rein droit, 115 grammes. Il n'était possible d'expliquer macroscopiquement

la néphrite atrophique ni par embolie, ni par thrombose des vaisseaux rénaux qui étaient perméables.

Rôle des néphrotoxines en pathologie humaine.

L'étude des néphrotoxines en pathologie humaine n'a pas encore été traitée. Explorant un champ d'observation *tout nouveau*, nous avons recueilli le plus grand nombre de faits cliniques accompagnés d'examens histologiques.

L'action des néphrotoxines peut chez l'homme être étudiée :

1° *En cas de lésion unilatérale du rein ;* ce sont assurément les cas de démonstration les plus favorables ;

2° *En cas de lésion bilatérale.* Nous ne pouvons alors que rechercher *in vitro* l'action néphrotoxique du sérum de tels malade. Pareille constatation vient simplement servir de contrôle aux observations précédentes.

Lésions unilatérales du rein. Action des néphrotoxines (18).

La lésion unilatérale du rein s'accompagne à la longue de lésion du rein opposé. Nous avons pu suivre pendant plusieurs années des malades atteint du rein flottant, d'hydronéphrose, ou de traumatisme unilatéral du rein. Nous avons constaté l'appareil chez eux, à une date plus ou moins lointaine, des signes de néphrite chronique ; à leur autopsie, nous nous sommes rendu compte qu'il existait des lésions de néphrite interstitielle typique au niveau du rein, qui primitivement n'avait pas subi d'altération mécanique.

Nous admettons que ces lésions sont dues aux produits de désintegration des cellules épithéliales du rein primitivement lésé, qui, mis en circulation dans l'organisme, ont une action lésionnelle sur le rein du côté opposé.

Lésions bilatérales du rein. Propriétés néphrotoxiques du sérum (24, 33, 70).

Nous avons pu démontrer les deux propositions suivantes :

In vitro : 1° Le sérum d'un homme normal n'est pas toxique

Fig. 29. — Coupe d'un rein normal de lapin dont les fragments ont séjourné trois quarts d'heure dans du sérum provenant d'un homme convalescent de néphrite scarlatineuse ; le point cryoscopique de ce sérum était de — 0°,60 et a été ramené à — 0°,78.

Exp. 337 : Imm. 1/15.

Fig. 30. — Coupe d'un rein normal de lapin dont les fragments ont séjourné trois quarts d'heure dans du sérum humain provenant d'un sujet normal ; le point cryoscopique de — 0°,52 fut ramené à — 0°,78.

Exp. 337 : Imm. 1/15.

pour le rein de lapin et de cobaye (fig. 29 et pl. I, fig. 5);

2° Le sérum d'un homme atteint de néphrite est toxique pour le rein de lapin et de cobaye (fig. 30 et pl. I, fig. 3).

Il n'est pas d'un médiocre intérêt, au point de vue de la physiologie pathologique de l'urémie et des néphrites, d'avoir constaté le pouvoir nocif *in vitro* du sérum de malades atteints de ces accidents. Nous savions déjà que le sérum des urémiques a une toxicité en général très grande ; nous croyons qu'il a de plus une toxicité spéciale pour le rein. Au moment des poussées aiguës rénales d'origine infecticuse ou toxique, le sérum est néphrolytique, même alors que l'agent nocif, cause première de la lésion rénale, a disparu de la circulation. On se demandait comment une lésion aiguë passagère, telle que celle déterminée par la scarlatine par exemple, était capable de causer à la longue des lésions chronique des reins; on doit pouvoir l'expliquer par ce fait, que le rein peut continuer à être pour lui-même et son congénère, une fois qu'il est lésé, une véritable source de poison.

Débilité rénale (33-35-35-70).

Nous avons recueilli une série de documents anatomo-cliniques concernant des autopsies d'enfants nés de mères atteintes de lésions très marquées du rein.

L'examen histologique du rein des enfants morts immédiatement après la naissance, nous a permis de constater des lésions de sclérose manifeste avec altération tubulaire (Voir fig. 31 et pl. VIII, fig. 2).

On peut être frappé au premier abord de l'intensité des lésions présentées par les reins fœtaux. La sclérose, sous forme de tissu conjonctif à grosses fibres fortement colorées, se différenciant ainsi nettement du tissu embryonnaire délicat qui se retrouve constamment dans les reins fœtaux, peut donc se développer pendant la vie intra-utérine au niveau du rein. Ainsi s'expliquent bien des cas de *néphrite chronique de cause inconnue que l'on voit survenir chez les descendants d'albuminuriques.*

Au point de vue de l'anatomie humaine, comme au point de vue expérimental, les résultats trouvés sont donc identiques. Il nous a

été ainsi permis d'apporter une nouvelle confirmation à la théorie de la débilité rénale, en ajoutant aux preuves expérimentales et anatomo-pathologiques, citées précédemment, des données cliniques et anatomo-cliniques.

Les observations cliniques que nous avons pu recueillir sont à

Fig. 31. — Coupe d'un rein de nouveau-né humain : lésions très nettes de sclérose.

l'heure actuelle très nombreuses et se rapportent à l'un des *deux types* morbides suivants :

On remarque, dans un certain nombre de faits, que les enfants nés de parents atteints de néphrite sont chétifs, se développent mal et meurent dans les premières semaines ou les premiers mois qui suivent leur naissance. Si l'on a eu soin d'examiner leur urine pendant leur courte existence, on y a trouvé de l'albumine.

La deuxième série de fait est représentée par les cas cliniques qui ont été décrits sous le nom d'albuminurie *héréditaire et familiale ;* en réalité ce n'est pas l'albumine qui est héréditaire, mais

une sorte de prédisposition morbide pour laquelle nous avons proposé l'expression de « débilité rénale ». Les sujets qui en sont atteints paraissent à première vue malingres et mal développés. On apprend, par un interrogatoire sommaire, qu'ils ont présenté de l'albumimine à plusieurs reprises, à l'occasion d'un écart de régime, d'une infection ou d'une intoxication légère. Chez ces sujets on peut faire apparaître l'albumine par l'épreuve de l'albumine provoquée (blanc d'œuf), ou la chlorurie alimentaire. Parmi ces prédisposés que nous avons observés, le plus grand nombre sont restés au stade de débilité rénale pure et simple. Quelques-uns sont devenus des albuminuriques permanents sans qu'on puisse déceler chez eux le moindre trouble de la perméabilité rénale ou le moindre signe de néphrite. Enfin plusieurs de ces malades présentent actuellement, le tableau clinique complet de la néphrite interstitielle.

Cet état morbide n'a passé inaperçu pendant longtemps, que parce qu'on ne le recherchait pas; Lecorché et Talamon avaient entrevu son importance et seul le professeur Teissier a insisté à plusieurs reprises sur « une prédisposition morbide du rein » expliquant pour lui la facilité avec laquelle se produisent les albumines dites physiologiques.

Notre étude de la débilité rénale a montré qu'il s'agit d'un état morbide héréditaire bien spécifié et qu'il tient sous sa dépendance un très grand nombre d'albuminuries dites physiologiques, intermittentes, cycliques, digestives, orthostatiques, etc., etc.

VI. — ARTICLES D'ENSEIGNEMENT

Syphilis du rein (37).

Nous avons pu étudier très complètement les lésions fines de l'épithélium du tube contourné dans un cas de syphilis rénale secondaire, dont l'observation a été publiée par MM. Chauffard et Gouraud.

Les tubes contournés du rein sont tous lésés, mais inégalement. Les bordures en brosse ont partout disparu ; les lésions de l'épithélium correspondent assez bien au troisième degré de la cytolyse protoplasmique ; les cellules sont réduites dans beaucoup de tubes à l'état d'une bande granuleuse plus ou moins déchiquetée, vacuo-

Fig. 32. — Néphrite syphilitique chez l'homme.
Imm. 1/18.

lisée, adhérente à la membrane basale. Nous décrivons les lésions anatomo-pathologiques de la néphrite syphilitique secondaire sous deux aspects :

1° Néphrites à lésions épithéliales prédominantes, comprenant elles-mêmes deux variétés : la néphritehypertoxique à lésions massives (fig. 32) dont nous faisons une étude très détaillée, et les néphrites parcellaires ;

2° Glomérulites avec lésions vasculaires et interstitielles.

Rein mobile. — Hydronéphrose (41, 42).

Nous insistons surtout dans ces articles sur la fréquence des lésions bilatérales du rein au cours de ces affections primitivement unilatérales, et nous montrons quelles déductions thérapeutiques découlent nécessairement de nos recherches.

Cancer du rein. — Lithiase rénale. — Kyste du rein. Parasites du rein (38, 39, 40, 43)

Il s'agit là exclusivement d'articles d'enseignement. Nous nous sommes efforcé de les rendre aussi clairs que possible, tout en tâchant d'être complet. Notamment en ce qui concerne le cancer du rein, nous avons montré l'extrême variété pathogénique des tumeurs de la glande, nous guidant sur le très intéressant et très complet ouvrage sur les tumeurs du rein d'Albarran et de Imbert.

Articles sur les Maladies du rein et des capsules surrénales dans le P. M. C. (50, 51, 52, 53, 54, 55, 56, 57, 58, 59, 60, 61, 62, 63, 64).

Ces articles ont été rédigés dans les idées directrices des auteurs du P. M. C. Il s'agit là, en effet, d'articles visant surtout les médecins praticiens, s'attachant spécialement à la description clinique et au traitement des maladies. Nous avons donc tâché de faire surtout œuvre de clinicien. Nous avons ainsi insisté sur les méthodes d'exploration clinique des fonctions du rein et discuté leur valeur séméiologique. En ce qui concerne l'albuminurie par exemple, laissant de côté les idées théoriques, nous avons insisté sur l'importance de toutes les albuminuries, même légères, au point de vue du pronostic ; toute albuminurie est, en effet, symptomatique d'une lésion rénale; mais, même alors, elle peut être sous la dépendance de causes multiples (digestive, hépatique, etc.), d'ou la nécessité de rechercher l'origine exacte de ces albuminuries.

Une lésion du rein, si minime soit-elle, doit être traitée ; elle exige toujours du praticien une thérapeutique active, sinon elle évoluera sourdement et se révélera à longue échéance par une néphrite chronique ou une crise d'urémie. Nous avons montré quelle thérapeutique variée était à la base du syndrome.

DEUXIÈME PARTIE

LE FOIE

La même idée directrice qui nous avait guidé dans l'étude des maladies du rein, a conduit nos recherches en ce qui concerne les *affections hépatiques*. Mais nos travaux sur ce sujet n'ayant commencé qu'il y a deux ans, les résultats obtenus sont en moins grand nombre qu'en ce qui concerne le rein.

Nous avons cherché tout d'abord, afin d'établir nos expériences sur des bases solides, à obtenir comme pour le rein, une *technique aussi parfaite* que possible qui nous permit d'obtenir la cellule *hépatique normale*. Nous avons été très étonnés alors de nous apercevoir, que ce que la plupart des auteurs décrivaient comme cellule hépatique normale était une *cellule hépatique profondément altérée*.

Nous avons cherché à établir l'aspect normal de cette cellule, à en donner une description la plus complète possible, à en chercher les modifications physiologiques, afin de ne pas mettre sur le compte de la pathologie, ce qui n'était qu'une variation fonctionnelle. Nous avons ensuite cherché à provoquer des altérations expérimentales de cette cellule hépatique, à en établir l'*histo-pathologie fine* complètement inconnue jusque-là; nous avons expérimenté, afin de nous rapprocher le plus possible de ce qui se passe normalement et pathologiquement dans l'organisme, avec des *corps organiques qui se produisent justement au cours du métabolisme*

normal ou pathologique; nous avons cherché ainsi à déceler les *lésions du début* de la cellule hépatique.

Nous avons ensuite opéré avec des corps doués d'une toxicité *beaucoup plus forte* sur la cellule hépatique (poisons minéraux) et nous avons obtenu ainsi des altérations beaucoup plus intenses.

Enfin nous avons recherché les modifications du foie à la suite de l'intoxication éthérée et chloroformique.

Du reste, cette étude est loin d'être close, nous pouvons même dire que nous n'avons guère fait jusqu'ici, malgré les nombreuses expériences pratiquées (plus de 450), qu'ouvrir la voie a toute une série de recherches qui sont actuellement en cours, recherches qui devront être faites avec une technique histologique rigoureuse qui seule permettra d'émettre des conclusions fermes. Nous avons ainsi pu étudier dans des expériences en cours, le retentissement sur le foie des affections de différents organes, en particulier du rein; les résultats auxquels nous sommes arrivés, grâce à notre technique, différent des données classiques, mais ces travaux n'étant pas encore publiés, nous ne faisons que les mentionner.

Nous diviserons donc ces travaux sur le foie en deux parties.

1° **La cellule hépatique normale;**

2° **Étude expérimentale et clinique.**

A. — LA CELLULE HÉPATIQUE NORMALE

État clair de la cellule hépatique (87-88-97-98).

Un très grand nombre d'auteurs considèrent l'état clair de la cellule hépatique comme *l'état normal*. Ils décrivent cependant à côté de quelques cellules claires quelques cellules sombres à contour irrégulier en bien moins grand nombre.

Or, à notre avis, la cellule hépatique claire est due à *un artifice de préparation*; elle résulte d'une fixation défectueuse et toute étude anatomo-pathologique du foie basée sur l'état clair, est forcément

incomplète, puisque une partie constituante importante de la cellule, et qui subit comme nous le verrons des modifications considérables, sous l'influence des agents lésionnels, a complètement disparu du fait de l'insuffisance de la fixation (voir fig. 33 et 34).

Nous devons reconnaître, qu'une série d'histologistes, partisans

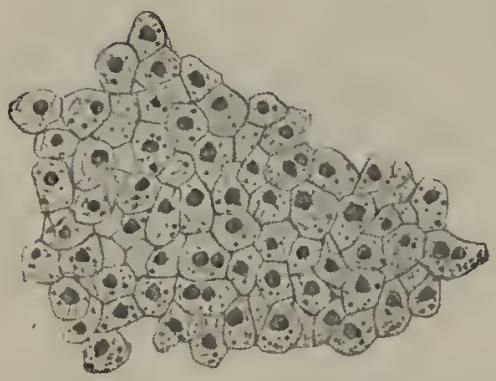

Fig. 33. — Foie de lapin. Cellules en état clair. Fixat. au Ludsay. Col. Galeotti. Obj. Zeiss DD. Ocul. 2.

Fig. 34. — Cellule hépatique en état clair. Obj. Imm. Zeiss 1.5-1.30. Ocul. comp. 12.

convaincus de l'état clair, ont admis actuellement le bien-fondé de notre description, en reconnaissant l'état granuleux comme l'état normal de la cellule hépatique.

Etat granuleux de la cellule hépatique normale.

Technique. — Nous avons minutieusement indiqué la technique qu'il fallait suivre : liquide J. de Laguesse comme fixateur — coloration de Galeotti. Cette méthode de fixation et de coloration n'est pas exclusive. Regaud et ses élèves notamment ont indiqué d'autres méthodes basées surtout sur la chromisation prolongée et le laquage ferrique; mais ces méthodes exigent des manipulations très longues et des durées de fixation très prolongées.

Description. — La cellule hépatique apparaît sur les coupes comme bourrée de granulations qui remplissent toutes les cellules. Considérées à un faible grossissement, toutes les cellules hépatiques semblent constituées par un noyau clair coloré en vert présentant une granulation rouge volumineuse et un corps protoplasmique formé de granulations rouges d'égales dimensions, nettement distinctes les unes des autres (voir fig. 35).

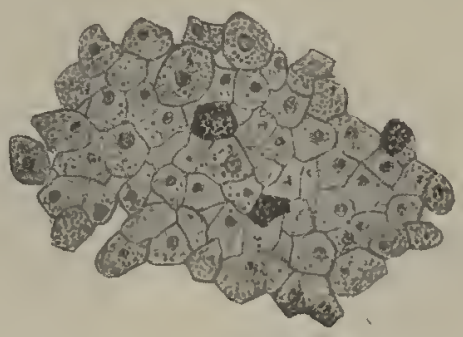

Fig. 35. — Foie de lapin. Cellules normales en état granuleux.
Fix. au liq. J. Laguesse. Col. Galeotti. Obj. Zeiss DD. Ocul. 2.

A un fort grossissement (voir fig. 36, 37 et 38 et pl. XI, fig. 1 et 2), le noyau apparaît comme constitué par une membrane périphérique verte, un fin réseau à larges mailles présentant des granulations vertes irrégulières et un gros nucléole fuchsinophile coloré en rouge intense, le protoplasma est formé par un fin réseau coloré en vert avec de fines granulations vertes aux points nodaux; enfin disséminées irrégulièrement dans tout le corps de la cellule existent de nombreuses granulations rouges d'égale dimension et à contour nets et tranchants sur le reste du réseau.

Dans certaines cellules les granulations sont plus nombreuses et surtout prennent un aspect *en bâtonnet* ; mais la structure en bâtonnet n'est pas exclusive, puisque à côté de ceux-ci, dans la même cellule se trouvent des granulations.

Cette structure granuleuse de la cellule hépatique avait été du reste merveilleusement décrite par Alman, mais elle avait passé complètement inaperçue de la plupart des histologistes.

Des diverses preuves démontrant la réalité de l'existence de l'état

granuleux — On a objecté à la description précédente que l'état granuleux résultait d'une fixation trop énergique du protoplasma et que d'autre part, il était spécial à certains animaux. Nous avons répondu à ces objections par les faits suivants qui nous paraissent irréfutables :

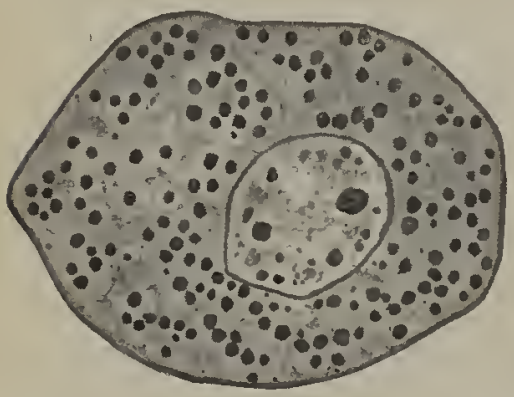

Fig. 36. — Cellule hépatique normale en état granuleux. Obj. Imm. Zeiss 1.5-1.3 D. Ocul. comp. 12.

Fig. 37. — Cellule hépatique en état granuleux et bâtonnets. Même légende que fig. 36.

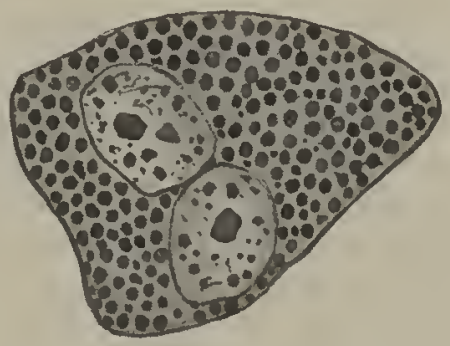

Fig. 38. — Cellule hépatique en état granuleux. Même légende que fig. 36.

1° L'état granuleux du foie est commun aux différents animaux que nous avons étudiés : lapin, cobaye, chien. De même, lorsqu'on peut obtenir du foie humain frais, ainsi que nous avons pu le faire en nous servant de la technique de Tuffier et Mauté, on retrouve une structure granuleuse typique dans le foie humain ;

2° Nous avons pu étudier à *l'état frais la cellule hépatique, sans fixation, grâce à une technique spéciale.* Nous avons pu ainsi

parfaitement noter l'état granuleux de la cellule. Bien mieux, nous avons pu colorer les granulations à l'état frais par certains colorants vitaux.

Nous insistons ici sur l'importance de ce mode d'examen, soit coupes par congélation et examen sur fond noir à l'ultramicroscopie, soit dissociation, décalque, frottis ou écrasement et examen à un très fort grossissement en diaphragmant beaucoup (obj. Zeiss, 1,5-1,3). — Nous espérons même pouvoir arriver à photographier ces granulations ou mitochondries en lumière monochromatique.

Propriétés des granulations de la cellule hépatique normale (97).

Nous avons cherché, en collaboration avec Mayer et Schaeffer, à déterminer quelques-unes des propriétés physico-chimiques des granulations ou mitochondries de la cellule hépatique normale du lapin. Nous avons recherché la solubilité et la précipitabilité de ces granulations, l'action des agents oxydants, de l'iode et du brome, du liquide de Gram, de Hubl, enfin leur caractère de colorabilité.

Nous avons abouti aux *conclusions suivantes :*

Les caractères des granulations du foie montrent que tout se passe comme si ces granulations contenaient, en forte proportion, des composés d'acides gras non saturés. Peut-être pourrait-on les identifier avec les lécithines du foie étudiées récemment au point de vue chimique par Leathes Hartley. Mais les caractères de solubilité des granulations indiquent qu'on n'a pas affaire à un phosphatide pur. Il s'agit sans doute d'un complexe. On ne peut qu'être frappé de l'analogie des propriétés de ces mitochondries et de celles des lécithalbumines.

Variations physiologiques des granulations (87, 88, 98).

Nous nous sommes demandé si l'aspect et le nombre des granulations varient avec l'alimentation et la nature des aliments. Étant donnée l'importance physiologique du foie comme glande digestive, il était de toute importance de savoir si l'organe ne

subirait pas, du fait de l'alimentation seule, des modifications structurales ; nous ne devrons pas mettre sur le compte d'une lésion pathologique des modifications purement physiologiques.

1. *Alimentation forcée.* — Nous avons fait cette expérience sur le foie d'une oie normale et sur le foie d'une oie suralimentée (à l'effet de l'obtention du « foie gras »). Les pièces ont été prélevées sur l'animal vivant ; nous avons bien constaté l'existence d'amas considérables de graisse dans les cellules ; quant aux granulations, il ne semble y avoir ni multiplication, ni différence d'aspect.

2. *Alimentation par des régimes variés* (lapin).

Inanition. — Lorsqu'on prive l'animal de nourriture pendant cinq à six jours, on retrouve après ce temps les granulations hépatiques.

Albumine. — On sait que l'ingestion d'albumine produit des lésions du foie chez les herbivores. Pour atténuer cet effet, nous avons fait ingérer au lapin de la sérumalbumine de lapin. Nous avons obtenu cependant des lésions de cytolyse. Mais les granulations avaient peu varié.

Sucres. — Nous avons montré qu'en pratiquant soit la surcharge glycogénique du foie (méthode de Gatin-Gruzewska), soit la diminution considérable du glycogène (jeûne absolu ou adrénaline en injections intra-péritonéales *ou* strychnine en injections sous-cutanées *ou* pilocarpine dans les veines mésentériques après des périodes de jeûne) nous n'obtenions jamais de variations dans les mitochondries. *On ne peut donc dire que l'état clair d'une cellule fixée par nos procédés corresponde à une surcharge glycogénique de la cellule hépatique.*

Graisses neutres. — Après l'ingestion forcée de triglycérides, dans les cellules hépatiques naissent des vacuoles plus ou moins volumineuses, isolées ou confluentes, mais les granulations demeurent normales.

Lécithine. — Les granulations ne se modifient pas après l'ingestion forcée de lécithine de l'œuf.

3. *Régénération.* — Nous nous sommes demandé, si, au niveau des points de régénération, on ne pourrait déceler des variations des mitochondries. A des lapins nous avons enlevé aseptiquement

des fragments de foie ; nous avons, après des durées variables, examiné l'état de leurs cellules hépatiques. Jusqu'ici, nos expériences que nous continuons, ne nous ont donné que des résultats négatifs.

Conclusion. — Les granulations ou mitochondries de la cellule hépatique ne paraissent subir aucune variation appréciable d'aspect ou de nombre au cours des différents régimes. Elles ne se comportent donc pas comme des matières de réserve.

Altérations cadavériques (88, 99).

Nous avons étudié ces altérations chez l'animal et l'homme.

Chez l'animal. — Nous avons prélevé des cubes de foie de quart d'heure en quart d'heure, puis d'heure en heure. Les altérations débutent *assez précocement*, cependant il existe d'assez grandes variations individuelles tenant sans doute à des facteurs différents (température, infection, etc.) ; nous avons vu débuter les altérations un quart d'heure après la mort et nous avons pu les suivre dans leurs différentes étapes. Il existe trois types d'altérations : *type de condensation* (aspect grenu du protoplasma dû à la fusion des granulations fuchsinophiles, coloration violet pâle de la cellule), *aspect clair* avec disparition des granulations, *aspect vésiculeux* : la cellule apparaît trouée comme un écumoir. Le premier type est le plus fréquemment rencontré.

Chez l'homme. — On doit admettre qu'*un cube de foie prélevé à l'autopsie faite dans le temps légal* (vingt-quatre heures) est impropre à l'étude des lésions cellulaires fines du foie. Les cellules se présentent sous deux aspects :

1er *Type. Condensation du protoplasma.* — La cellule apparaît comme uniformément grenue ; c'est l'aspect sous lequel on décrit la cellule hépatique dans les coupes *de foie* dit *normal*. Or, cet aspect n'est pas celui de la cellule normale ; nous pouvons l'affirmer pour deux raisons : la première c'est qu'en prélevant par ponction du foie (méthode Tuffer-Mauté) chez l'homme pendant la vie un cylindre hépatique, on constate une structure très différente ; la seconde, c'est qu'on voit, chez l'animal, se constituer cet aspect particulier du protoplasma, au cours de la cadavérisation.

2e *Type. Vésiculation.* — Beaucoup plus rare.

Nous tenons cependant à faire ici deux remarques :

La première, c'est que le processus de cadavérisation peut amener la *formation de graisse dans un foie* qui, au moment de la mort, en contenait beaucoup moins; ces faits avaient du reste été signalés par Launqy au cours de ses études sur l'autolyse aseptique du foie. Nous avons pu les retrouver sur le cadavre. On ne pourra donc pas, en présence d'une certaine quantité de graisse dans le foie recueilli à l'autopsie, certifier que *cette graisse existait en aussi grande abondance au moment même de la mort.*

La seconde remarque consiste dans ce fait qu'une cellule hépatique profondément altérée pathologiquement (type d'homogénération du 3e degré) résiste beaucoup mieux à la cadavérisation. C'est ce qui nous explique que seul ce type de lésion cellulaire n'avait pas passé inaperçu des anciens anatomo-pathologistes.

B. — ÉTUDE EXPÉRIMENTALE ET CLINIQUE

Lésions expérimentales de la cellule hépatique (99-100).

Nous avons décrit deux grands types d'altération cellulaire laissant de côté la dégénérescence amyloïde, pigmentaire. Quant au glycogène, nous sommes persuadés, contrairement à beaucoup d'histologistes, que les diverses techniques que nous possédons, sont *toutes* à l'heure actuelle incapables de nous révéler la totalité du glycogène renfermé dans la cellule, et que les méthodes plus ou moins compliquées qui ont été jusqu'ici proposées ne nous donnent qu'une minime partie du glycogène intracellulaire.

Le premier type est le type de *cytolyse protoplasmique* comprenant trois stades caractérisés par la disparition progressive des granulations et l'augmentation de volume également progressive des cellules (Voir fig. 3, 4, 5, pl. XI).

Le deuxième type est le type d'*homogénéisation* du protoplasma, il est caractérisé par la fusion progressive des granulations en une

masse amorphe et une atrophie également progressive de la cellule (Voir fig. 6, 7, 8, pl. XI).

Dans aucun de ces deux types, il ne semble exister de localisation élective au niveau du lobule (région portale, sus-hépatique, partie moyenne du lobule).

Jamais dans les nombreuses expériences que nous avons faites, nous n'avons pu noter de lésions spécifiques de tel ou tel agent, de tel ou tel toxique.

Réaction du foie à diverses substances organiques (99) pouvant se produire dans l'organisme au cours du métabolisme normal ou pathologique.

Le rôle que joue le foie dans les processus du métabolisme et de résistance aux intoxications étant considérable, nous avons recherché l'influence que pouvaient avoir sur cet organe des corps chimiques organiques se produisant au cours du métabolisme normal ou pathologique. Nous insistons sur ce point, car les lésions hépatiques retrouvées constitueront des données précieuses pour la physiologie pathologique des syndromes hépatiques.

Nos expériences au nombre de plus de 300, ont été faites sur le lapin ; elles ont été poursuivies, grâce à la collaboration de Mayer et de Schaeffer, pour chaque animal pendant un mois et demi à trois mois. Toutes les substances essayées ont été injectées dans le péritoine, soit en suspension dans l'eau, soit en solution dans l'huile ou l'alcool. Les résultats que nous donnons ont toujours été vérifiés sur 3 ou 5 animaux, et quelquefois sur un plus grand nombre (jusqu'à 10).

I. — Action des acides organiques. — Les *acides gras saturés* dont nous avons signalé l'action provoquent toujours un certain degré de cytolyse, les acides acétique et propionique à dose faible, les acides butyrique, valérianique, caproïque, caprylique, à dose plus forte. Cette cytolyse dépasse rarement le deuxième degré; elle se répare vite. Par contre, on rencontre toujours, après les injections des acides supérieurs (à partir de l'acide caproïque), des lésions de sclérose bien marquées.

PLANCHE XI

Cellules du foie de lapin.

Fixation au liquide J. de Laguesse. Coloration de Galéotti.

FIG. 1. — Cellule normale avec granulations.

FIG. 2. — Cellule normale avec bâtonnets.

FIG. 3. — Cytolyse protoplasmique du 1er degré (intoxication par l'acétyldiphénylamine).

FIG. 4. — Cytolyse protoplasmique du 2e degré (glycérophosphate de propylène-diamine).

FIG. 5. — Cytolyse protoplasmique du 3e degré (intoxication par les bases pyridiques : pyridine, pipéridine, etc.).

FIG. 6. — Homogénéisation du protoplasma, 1er degré (intoxication lente par l'ortho-phénilènediamine).

FIG. 7. — Homogénéisation du protoplasma, 2e degré (injections d'huile phosphorée).

FIG. 8. — Homogénéisation du protoplasma, 3e degré (intoxication par la phénylhydrazine; toxine diphtérique).

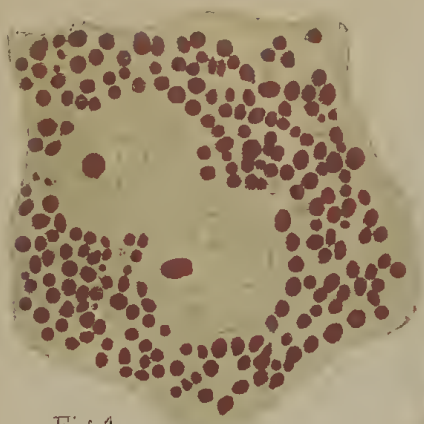

Fig. 1.

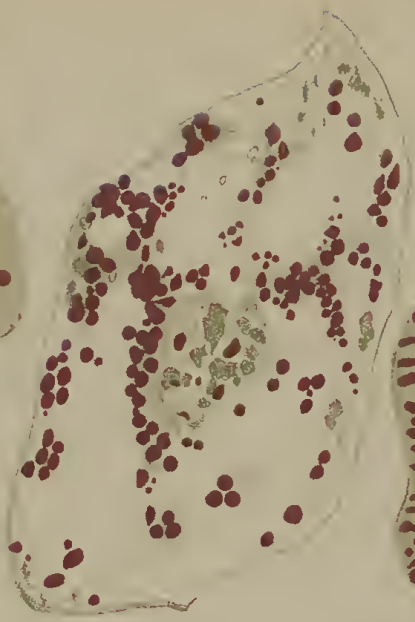

Fig. 4.

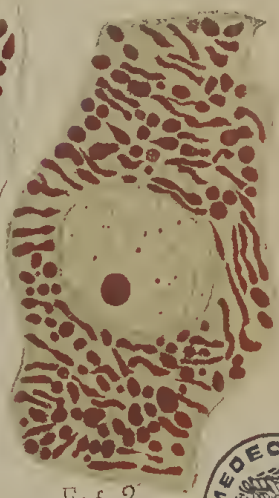

Fig. 2.

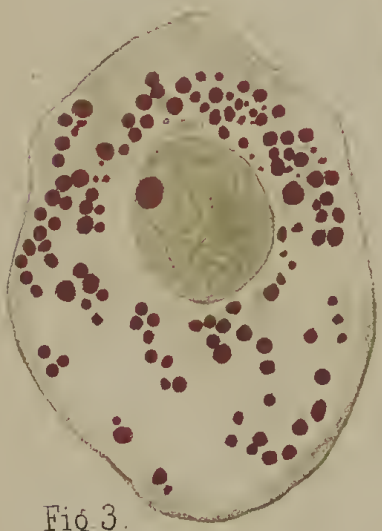

Fig. 3.

Fig. 5.

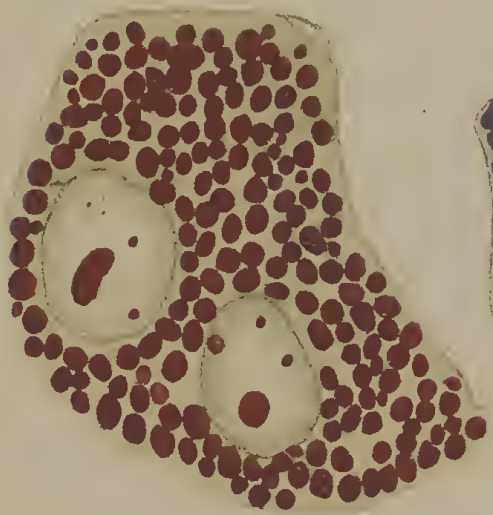

Fig. 6.

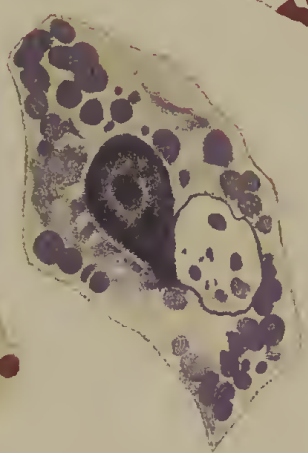

Fig. 7.

Fig. 8.

FACULTÉ DE MÉDECINE

Wagner del

V. Roussel lith

Les acides *non saturés* (oléique, érucique, élaïdique, brassidique, ricinoléique, etc) produisent des lésions de cytolyse plus accentuée, allant jusqu'au troisième degré. L'acide linoléique à la même dose ne produit pas de lésions.

Les *acides bibasiques* (oxalique, succinique, etc.) et les *acides alcools* (série lactique) produisent eux aussi de la cytolyse (1er et 2e degré). Les acides cétones de bas poids moléculaires (pyrurique, lévulique) n'ont que très peu d'action.

Dans l'ensemble on voit que l'injection d'acides organiques, particulièrement les acides gras non saturés, a pour résultat une cytolyse plus ou moins accentuée des cellules hépatiques.

II. — Action des bases organiques. — Ces bases ont été injectées soit en nature, soit sous forme de sels ou de savons. Les *amines* à bas poids moléculaire ne produisent que des lésions très passagères. Par exemple les triméthyl, tributyl, tripopylamines, la triamylamine produisent de la cytolyse ne dépassant guère le 1er degré. Par contre, les amines élevées donnent des lésions d'un tout autre ordre. L'hexyle et l'heptylamine produisent des lésions d'homogénéisation allant jusqu'au 3e degré.

Les benzyl et dibenzylamine, méthyl et acéthydiphenylamines, naphtylamines α et β et l'héxamethylène-tétramine provoquent de la cytolyse du 1er et du 2e degré.

Il en est de même, en général, des *corps à deux fonctions amine*. Par exemple, après l'injection d'éthylène et de propylène diamine, de toluylène diamine, de pentaméthylène diamine (cadavérine), de paraphénylène diamine, on observe de la cytolyse du 1er et du 2e degré. Dans ce groupe, une exception à noter est celle de l'orthophénylène diamine, qui produit des lésions accentuées d'homogénéisation, souvent même du 3e degré.

Bases pyridiques. — La pyridine, la pipéridine et les bases qui en dérivent, notamment celles du groupe des collidines, la conicine, etc., provoquent de fortes lésions de cytolyse allant jusqu'au 3e degré.

En résumé, et sauf les cas notés au passage (amines à poids moléculaire élevé, orthophénylène diamine), l'injection des amines et des bases pyridiques à dose non mortelle a donc pour effet de pro-

duire des lésions de cytolyse (disparition progressive des granulations, fragilité du protoplasma) parfois très marquées. Il est à noter que le plus souvent ces lésions sont réparables. Bien plus, si des injections en petit nombre provoquent des lésions, il n'en est plus de même d'injections nombreuses.

Souvent alors les lésions, très nettes après les premières injections, disparaissent peu à peu, et l'on n'en trouve plus trace, bien qu'on continue à administrer les mêmes doses. C'est le cas, par exemple, après les injections de bases pyridiques répétées pendant trois mois.

III. — Agents d'homogénéisation. — A côté des acides et des bases organiques qui amènent en général la cytolyse, un certain nombre de corps provoquent au contraire d'emblée et toujours les lésions d'homogénéisation. Tels sont les hydrazines, le pyrrol.

Il y a lieu de voir si ces lésions, qui sont aussi celles que provoquent l'intoxication phosphorée, ne sont pas produites par les agents réducteurs en général.

Conclusions. — Au cours de l'intoxication par un grand nombre d'acides ou de bases organiques, les granulations se dissolvent et disparaissent ; dans d'autre cas, au contraire, elles fusionnent entre elles et envahissent la cellule tout entière.

Réaction du foie aux toxines et à certains poisons chimiques minéraux (99-100).

La toxine diphtérique, la ricine, la sapotoine sont des agents lésionnels puissants pour le foie ; ils donnent naissance à de fortes altérations d'homogénéisation (voir pl. XI).

Le sublimé, l'acide chromique, le phosphore ont été également expérimentés ; l'huile phosphorée donne des lésions d'homogénéisation très nettes, non pas généralisées, mais par îlots.

Action du chloroforme sur le foie (94-95).

Les lésions du foie secondaire à l'administration du chloroforme ont fait le sujet d'une série de travaux récents. Mais la plupart des

auteurs, considérant l'état clair comme l'état normal ont décrit une dégénérescence granuleuse ou une stéatose de la région portale avec nécrose de la région sus-hépatique ou enfin « le foie muscade chloroformique » ; seuls Doyon, Gautier et Policard notent des altérations se rapprochant des nôtres par certains points.

Nous avons étudié les modifications du foie à la suite d'inhalation, d'injection intraveineuse et d'injection sous-cutanée de chloroforme. Nous prélevons *aseptiquement du foie avant les expériences afin d'avoir des pièces de comparaison.*

Les lésions cellulaires à la suite de l'intoxication chloroformique sont très fréquentes ; si beaucoup ont passé inaperçues c'est que le foie était mal fixé (état clair). On peut les déceler après 10 minutes d'inhalation ; ces lésions sont légères. Si l'anesthésie se prolonge, les altérations sont plus intenses (cytolyse 3e degré ; homogénéisation 1er, 2e et 3e), les lésions sont irrégulièrement réparties, elles sont plus marquées lorsqu'on prélève les pièces un *certain temps* après l'anesthésie qu'*immédiatement après*. On peut peut-être expliquer ainsi l'époque relativement tardive de certains accidents post-chloroformiques. A la suite d'injections répétées, les altérations sont bien plus intenses. Enfin, après injections intra-veineuse ou sous-cutanées ; les lésions sont plus marquées et semblent se localiser électivement mais non exclusivement, au niveau des zones sus-hépatiques ; il n'en serait pas de même à la suite d'inhalation. Nous n'avons constaté la présence de graisse que très inconstamment après l'inhalation, plus fréquemment après l'injection.

Les expériences précédentes nous autorisent à conclure que le *chloroforme est un poison très actif pour la cellule hépatique*; on devra donc absolument rejeter son emploi comme anesthésique chez tout sujet atteint d'une affection hépatique.

Action de l'éther sur le foie (96-101).

L'éther est considéré par beaucoup de chirurgiens comme dénué de toute action nocive sur le foie.

Nous avons recherché avec M. Saison si cette assertion était

vraie ; le fait présentait un intérêt pratique de premier ordre étant donnés les dangers de l'anesthésie chloroformique chez les malades atteints d'affection hépatique.

Nous avons opéré sur le lapin, en provoquant comme pour le chloroforme des inhalations uniques ou multiples, en sacrifiant l'animal immédiatement après l'anesthésie ou un certain temps après.

Les conclusions que nous pouvons déduire de ces expériences sont de trois sortes : d'une part des conclusions directes tirées des expériences sur le lapin, d'autre part, un parallèle entre les lésions obtenues chez cet animal par l'éthérisation ou la chloroformisation, enfin des conclusions pratiques applicables à la clinique humaine.

Effets nocifs de l'éthérisation sur le foie et le rein du lapin. — 1° L'inhalation d'éther est capable de produire chez le lapin des lésions rénales et hépatiques ; ces lésions ne surviennent pas constamment après toute éthérisation.

2° Ces lésions sont de peu d'importance au niveau du rein ; elles sont plus fréquentes et plus intenses au niveau du foie.

3° Les altérations ne surviennent pas toujours immédiatement après l'éthérisation, en tout cas, elles sont loin d'être complètes à ce moment ; elles demandent un certain temps soit pour se produire soit pour évoluer; les lésions sont en effet plus intenses un certain nombre de jours après l'inhalation qu'immédiatement après.

4° Les lésions sont caractérisées au niveau du rein par de la congestion et de la cytolyse protoplasmique de Castaigne et Rathery, au niveau du foie par de la cytolyse protoplasmique et de l'homogénéisation de Mayer, Rathery et Schaeffer.

5° La dégénérescence graisseuse notée par différents auteurs n'a été trouvée par nous que très inconstamment. Si on a soin en effet de rechercher l'état de la graisse dans le foie *avant* et *après* l'anesthésie, on s'aperçoit qu'elle varie très peu ; parfois même la graisse diminue. Les auteurs qui, expérimentalement, ont décrit la dégénérescence graisseuse n'ont sans doute pas tenu compte de ce fait capital que la variation en graisse d'un foie normal peut être très grande, ainsi que le professeur Gilbert, Carnot, Mlle Deflandre, Jomier l'ont bien montré.

6° Une lésion antérieure du foie et du rein est nettement aggravée par inhalation d'éther.

7° Quant à l'importance des lésions rénales et hépatiques, nous ne pouvons émettre que des hypothèses, les expériences n'étant pas encore assez nombreuses ; il nous a semblé que les lésions rénales étaient assez fugaces, que les altérations hépatiques étaient plus persistantes mais avaient tendance à régresser. Cependant nous avons pu dans un cas observer le développement progressif d'une sclérose rénale à la suite d'inhalations d'éther.

Effets comparés de la chloroformisation et de l'éthérisation sur le foie et le rein du lapin. — Si nous nous rapportons à nos expériences personnelles, l'éther semble léser *le rein* moins constamment et moins intensément que le chloroforme ; les lésions obtenues par inhalation de chloroforme sont plus fréquentes et plus intenses.

Quant aux altérations *hépatiques*, au contraire, elles sont aussi fréquentes à la suite de l'éthérisation que de la chloroformisation ; nous aurions même plutôt tendance à les considérer à la suite d'inhalations d'éther comme plus *fréquentes* et même *plus intenses*.

Conclusions pratiques applicables a la clinique. — Il est toujours quelque peu téméraire de conclure de l'animal à l'homme, et le médecin ne saurait être trop réservé dans les applications cliniques qu'il essaie de tirer du résultat de ses expériences sur l'animal.

Il nous semble cependant que le pouvoir nocif de l'éther sur la cellule hépatique doit être retenu ; les chirurgiens ont l'habitude d'être très sobres de chloroforme lorsqu'ils opèrent des malades atteints d'ictère ou d'affection hépatique ; l'expérience leur a montré que ce facteur joue un rôle capital dans le pronostic de leur intervention ; ce qui semble vrai pour le chloroforme *semble devoir l'être également pour l'éther ;* éther et chloroforme sont deux anesthésiques dont l'emploi semble devoir être *contre-indiqué* ou tout au moins très *surveillé* chez les malades atteints d'affections du foie.

Lésions cellulaires dans les cirrhoses humaines (100)

Les cas observés par nous sont encore peu nombreux ; nous avons opéré pour recueillir du foie, en nous servant de la technique de Tuffier et Mauté ; avec une aiguille spéciale on prélève un cylindre de tissu hépatique (véritable biopsie). Nous avons pu étudier ainsi les modifications des cellules hépatiques qui nous ont paru identiques à celles que nous avons observé chez l'animal.

Kyste hydatique double du foie. Mort subite par rupture dans le canal hépatique (4).

L'ouverture des kystes hydatiques dans les voies biliaires n'est pas très rare. On considère même cette éventualité comme relativement favorable, la bile devant exercer son pouvoir antiseptique sur les hydatides. A ce point de vue, notre observation s'écarte absolument des cas connus. La mort est due évidemment à la résorption rapide du liquide hydatique au niveau de la muqueuse intestinale et à l'intoxication qui en a été la conséquence.

Au point de vue de l'histologie pure, le cas que nous rapportons avec le docteur F.-X. Gouraud nous semble fournir un argument en faveur de l'existence de l'hypertrophie compensatrice. A l'examen macroscopique, l'augmentation de volume du lobe gauche (le lobe droit renfermant le kyste) était évidente, puisqu'à lui seul il formait comme un petit foie. L'examen histologique montrait d'une façon nette ces figures, que les uns interprètent dans le sens de l'hypertrophie compensatrice, les autres dans le sens de l'hépatite nodulaire. Enfin, interrogée de multiples façons, la cellule hépatique, s'est toujours révélée suffisante : taux d'urée normal, absence d'urobiline, glycosurie alimentaire négative, élimination du bleu de méthylène suivant le rythme continu.

TROISIÈME PARTIE

MALADIES DU PANCRÉAS ET DIABÈTE

Maladies du pancréas (67).

Les affections du pancréas ont fait l'objet, dans ces dernières années, de travaux très importants qui ont complètement modifié l'idée que nous nous faisions des maladies de cet organe glandulaire. Nous entrevoyons aujourd'hui, grâce aux travaux des physiologistes et des cliniciens, la possibilité d'être renseigné sur le fonctionnemcnt de cc viscère ; et les maladies du pancréas, qui, il y a quelques années, étaient, en dehors du cancer de cet organe, bien souvent pour le médecin, une surprise d'autopsie, doivent prendre une place importante dans un traité didactique de médccine.

Nous avons fait une très large part dans ce traité, après une étude anatomique et histologique rapide, à la séméiologie générale. Nous avons indiqué, les différents procédés d'étude que le clinicien a actuellement à sa disposition, pour déceler les phénomènes d'insuffisance de la sécrétion pancréatique, et nous nous sommes efforcés de montrer la valeur malheureusement très inégale, souvent imparfaite, de beaucoup de ces techniques.

Nous avons abordé ensuite l'étude des maladies du pancréas proprement dites, en avons montré la fréquence et le rôle des infections pancréatiques et des pancréatites aiguës et chroniques. Nous décrivons d'une façon aussi complète que possible une affection

peu étudiée dans nos traités classiques, la nécrose graisseuse et discutons longuement sa pathogénie. Enfin nous terminons par l'exposé des inflammations spécifiques du pancréas, le cancer, le kyste, la syphilis et la tuberculose.

Rétention pancréatique dans le cancer de la tête du pancréas (90).

A côté des symptômes cardinaux du cancer de la tête du pancréas, décoloration des matières, distension de la vésicule, stearrhée, il en est d'autres dont l'interprétation est plus délicate et la constatation moins aisée ; un certain nombre paraissent attribuables aux altérations plus ou moins étendues dont la glande pancréatique peut être le siège. Nous avons essayé avec Lœper, à propos de quelques cas de néoplasmes pancréatiques récemment observés d'étudier à nouveau la fréquence, le mécanisme et la pathogénie de ces altérations et de rechercher à quels phénomènes pathologiques et à quelles modifications humorales même, elles sont susceptibles de donner lieu.

Il existe dans certains cancers de la tête du pancréas qui oblitèrent rapidement le canal de Wirsung, deux phases bien distinctes, au point de vue anatomique, la première de *distension*, la seconde d'*atrophie* ou de *sclérose* ; ces deux ordres de lésions ont été du reste signalés par Bard et Pic en 1888.

La phase de distension s'accompagne de rétention pancréatique; or il est relativement facile de rechercher cette rétention qui constituera ainsi un véritable symptôme d'obstruction du canal de Wirsung; il suffit de rechercher le pouvoir amylolytique du sang et de pratiquer le dosage de l'amylase urinaire (méthode Lœper et Ficaï). Nous avons examiné le sérum de deux de nos malades dont l'état général était fortement atteint et nous avons, à plusieurs reprises, trouvé dans le sang ou dans l'urine des chiffres d'amylase dépassant de plus d'un tiers ceux donnés par les individus normaux (0,26 au lieu de 0,16, 0,50 au lieu de 0,30). Pareillement, d'ailleurs, il existait dans l'urine une notable proportion de ferment protéolytique, agissant en milieu alcalin sur la fibrine sèche et l'albumine d'œuf.

L'*amylasémie* et *l'amylasurie excessive*, coexistant avec la disparition presque absolue de l'amylase fécale, semblent donc être à l'oblitération du canal de Wirsung ce que *l'ictère et la cholurie sont à l'oblitération du cholédoque*.

Le passage dans l'organisme d'une certaine quantité de ferment pancréatique est-il sans danger ? Nous aurions tendance à admettre que dans les cancers oblitérants de la tête du pancréas, la résorption au moins momentanée du suc pancréatique peut entraîner des désordres nombreux. On a pu expérimentalement reproduire des troubles par intoxication aiguë ou chronique par des ferments pancréatiques. Lœper et Esmonet ont, après injection intraveineuse du suc pancréatique, noté de l'abaissement de la tension artérielle, de l'accélération du pouls, de la dyspnée, de la disparition du glycogène hépatique, de la glycosurie, de l'anurie, etc.

L'intoxication chronique fait apparaître de l'azoturie, de la peptonurie, de la glycosurie intermittente, du retard de la coagulation sanguine, de l'amaigrissement prolongé, malgré la présence d'antikinase, d'antitrypsine, de ferment antiprotéolytique.

Dans une de nos observations, nous avons, à un certain moment, constaté une azoturie disproportionnée, dans la deuxième, un retard de coagulation, dans la troisième, du glucose.

Peut-être même, la cachexie et l'amaigrissement dépendent-ils autant de l'action nocive du suc pancréatique que de celle admise également par Bard et Pic d'un ferment anormal élaboré par la tumeur.

La *phase d'atrophie* ou *de sclérose* survient plus ou moins rapidement suivant les cas. La sclérose peut être discrète ou bien considérable ; le tissu glandulaire peut avoir complètement disparu comme dans une des observations de Bard et de Pic. Dans ce tissu scléreux, comme aussi dans les scléroses pancréatiques par ligature expérimentale de Wirsung, les îlots de Langerhans persistent à côté des anciens détruits. Nous avons même pu constater dans une de nos observations des figures de reconstruction acineuses, comme en ont décrit Curtis et Gellé.

Il est assez difficile de faire la part exacte de l'oblitération mécanique dans l'évolution de ces scléroses néoplasiques, en effet

l'oblitération mécanique est souvent incomplète, de plus elle se complique en général d'infection ascendante.

A cette phase d'atrophie et de sclérose, le suc pancréatique se répand de moins en moins dans l'organisme, le taux de l'amylase sanguine et celui de l'amylase urinaire, s'abaissent parallèlement pour tomber très au-dessous de la normale. C'est ce que nous avons pu facilement constater chez nos malades.

Diabète (67, 93, 106, 109).

Le diabète est une affection qui a attiré notre attention depuis plusieurs années ; et même notre traité des maladies du pancréas ne constitue pour nous, qu'une sorte de préface à l'étude du diabète. Nous devons avouer cependant que nos travaux personnels sur la question ne sont encore qu'au nombre restreint, nous avons accumulé cependant toute une série de documents anatomo-cliniques qui nous ont servi à édifier les articles qui doivent paraître prochainement sur la question.

Le syndrome Diabète et ses formes.

Le diabète constitue pour nous un syndrome clinique relevant de causes multiples; il n'existe pas un diabète, mais des diabètes; nous discutons le mécanisme différent des diabètes faisant la part des glycosuries non diabétiques (Roque) et du diabète proprement dit. Nous montrons par quel trouble physiologique une affection du foie, du pancréas, des glandes vasculaires sanguines, etc., peut entrainer le diabète. Nous reportant aux observations très nettes données autrefois par Bouchardat, nous divisons, au point de vue clinique, et, nous le verrons plus loin, thérapeutique, le diabète en trois grandes formes.

a.) *Le diabète simple.* — De beaucoup le plus commun. Le sujet ne peut assimiler qu'une quantité restreinte d'hydrates de carbone.

Passé un taux déterminé, variable pour chacun, la glycosurie survient.

b.) *Le diabète consomptif.* — Il s'agit là de diabète grave, ou malgré la privation des hydrates de carbone, la glycosurie persiste, l'individu qui est atteint de cette forme de diabète fabrique du sucre non seulement aux dépens des hydrates de carbone ingérés, mais encore aux dépens de matières albuminoïdes et même des graisses. Dans ce type de diabète on peut supprimer toute trace d'hydrate de carbone de l'alimentation, la glycosurie subsistera. C'est la forme grave du diabète qui peut être primitive ou secondaire à la précédente et qui s'accompagne le plus souvent d'intoxication acide.

c.) — Entre ces deux deux formes extrêmes, on peut décrire un troisième type de diabète; *c'est la forme mixte.* Dans cette forme, le sucre ne disparaît qu'après suppression non seulement des hydrates de carbone, mais encore d'une certaine quantité d'aliments azotés; ces formes peuvent, du reste, s'améliorer, et de diabète mixte devenir diabète simple.

Cette division du diabète en trois formes basé sur la physiologie pathologique de la maladie a le grand avantage de s'adresser surtout au thérapeute, car elle vise directement le traitement même de la maladie. Elle est forcément quelque peu schématique. Cette façon de comprendre le diabète, établie pour la première fois par Bouchardat, est admise par Von Noorden et M. Labbé en a fait également la base de son étude très complète des diabètes; ajoutons cependant que certains auteurs comme le professeur Lépine se refusent à l'accepter.

Quant à nous, elle nous a servi de base dans nos études sur le diabète et nous nous refusons actuellement à admettre l'existence de types étiologiques bien classés en dehors de ces types cliniques. Les lésions d'un même organe peuvent produire soit l'un soit l'autre des types et nous ne pensons pas que ces formes symptomatologiques appartiennent en propre à l'altération d'un viscère déterminé.

Diabète pancréatique

L'existence de lésions du pancréas au cours du diabète a été signalée pour la première fois par Cawley, puis par Bright, mais ces

auteurs ne voyaient là qu'une pure coïncidence. C'est en réalité Bouchardat qui le premier, en 1846, non seulement nota des lésions du pancréas, dans certains cas de diabète, mais entrevit l'importance pathogénique d'une semblable constatation. Lancereau en 1877 érigea en doctrine l'histoire des rapports des lésions du pancréas et de certaines formes du diabète.

Après avoir exposé d'une façon détaillée la réalité de ce diabète pancréatique chez l'animal et l'homme, nous en discutons le tableau clinique. Nous arrivons à cette conclusion qu'une affection pancréatique peut causer le syndrome du diabète, mais qu'il s'en faut de beaucoup que le diabète soit toujours d'origine pancréatique. On peut retrouver des modifications importantes de la glande pancréatique chez les diabétiques sans que pour cela, on soit en droit d'affirmer qu'elles sont la cause immédiate de la maladie.

On a dit également que le diabète pancréatique avait une symptomatologie spéciale et que le diabète maigre constituait sa forme exclusive; nous nous sommes élevé contre cette idée; pour nous, le diabète pancréatique peut être soit maigre soit gras, c'est à-dire, empruntant notre classification, soit un diabète simple, soit un diabète consomptif.

Des recherches cliniques indispensables à faire pour instituer le traitement d'un diabétique

Nous plaçant ici sur le terrain strictement pratique, nous exposons les recherches indispensables que doit actuellement pratiquer le praticien qui se trouve en présence d'un diabétique.

1° *La recherche du sucre dans les urines.* — Nous exposons les différents modes d'examen, insistant surtout sur les procédés de pratique courante; le malade doit pouvoir s'intéresser lui-même à son traitement et savoir rechercher par des procédés faciles le sucre dans ses urines (tel le procédé à la chaux de Bouchardat).

2° *Les rapports entre l'excrétion du sucre et les substances* ingérées.

On a proposé pour cet examen, des procédés nombreux et souvent très compliqués. Certains comme Noorden, M. Labbé, établissent,

par la recherche des calories et le dosage exact des hydrates de carbone contenus dans les différents aliments, le bilan nutritif exact des diabétiques. Ce procédé de recherche presente évidemment un grand intérêt scientifique, mais à notre avis, deux reproches graves peuvent lui être adressé.

En premier lieu, il complique à l'extrême la cure et sans nécessité absolue ; car, et c'est la seconde objection que nous adressons à la méthode, les chiffres obtenus sont forcément approximatifs. Nous ne pouvons, lorsque nous nous adressons à l'homme, raisonner mathématiquement, trop d'inconnues subsistent dans les phénomènes biologiques. Pour ne prendre qu'un exemple, ne sait-on pas que certains diabétiques assimilent certains hydrates de carbone, alors qu'ils n'en assimilent pas d'autres ; le professeur Mossé a montré que la cure de pomme de terre réussissait chez les diabétiques ; von Noorden préconise la cure de farine d'avoine; « chaque malade suivant Bouchardat, a son équation idiosyncrasique pour chaque aliment glycogénique en particulier. »

L'intérêt primordial de la recherche des rapports entre l'excrétion du sucre et les substances ingérées, c'est de savoir si en supprimant les hydrates de carbone de l'alimentation, le sucre disparaîtra.

Les chiffres établissant les quantités d'hydrate de carbone contenus dans les différents aliments et qui sont annexés au travail de von Noorden et de Labbé, ne serviront donc que d'*indications*, très commodes du reste, pour l'établissement du régime. Quant à la recherche du bilan nutritif du diabétique et au calcul des calories devant composer ce régime, il sera surtout applicable à une classe spéciale de malades.

3° *La recherche des corps* dits *acétoniques*. — Quelle que soit la théorie pathogénique que l'on admette pour expliquer le coma diabétique, un fait clinique important subsiste, c'est l'apparition de la réaction vin de Porto dans l'urine par addition de perchlorure de fer, c'est l'odeur spéciale de l'urine et de l'haleine du malade. Le praticien devra fréquemment rechercher ce signe chez son diabétique.

Du traitement des différentes formes du diabète.

Nous établissons le traitement dans les trois formes de diabète.

Diabète simple. — Le médecin, après avoir fait les recherches précédentes, a établi « le quotient d'utilisation hydrocarboné de son malade », ce quotient est du reste variable non seulement pour chaque malade, mais encore chez chaque malade, il s'améliore avec le traitement, l'hygiène, etc. Le but à obtenir est d'établir exactement ce quotient de façon à ne pas priver le sujet de la quantité d'hydrate de carbone qu'il peut assimiler ; c'est par tâtonnements seulement qu'on pourra l'obtenir en faisant fréquemment des examens d'urine chez le diabétique. Ajoutons, de plus, que certains aliments peuvent convenir à certains diabétiques, tandis qu'ils sont déplorables pour d'autres.

Le traitement comprend le *régime alimentaire*, les *soins hygiéniques* (exercices musculaires) et les médicaments. Nous insistons surtout et longuement sur les *deux premiers* qui sont suffisants, à notre avis le plus souvent, pour amener la sédation des accidents.

Diabète mixte. — Dans cette forme, il faudra réduire la quantité d'aliments azotés dans la nourriture ; on donnera des graisses, des œufs. Enfin, la privation d'hydrate de carbone ne devra pas être constamment absolue ; il faudra, de temps en temps, par courtes périodes, permettre des aliments sucrés (cure de lait, de farine d'avoine, de pommes de terre).

On surveillera avec grand soin l'urine au point de vue de l'apparition des signes de l'acétonurie.

Diabète consomptif. — Dans ces cas bien souvent, les accidents graves ne peuvent être conjurés et le médecin reste impuissant.

Nous conseillons d'éviter les régimes trop stricts, trop exclusivement carnés par exemple.

Nous terminons ce traitement du diabète, par celui de ses complications.

La Fiche urinaire du diabétique (112).

Dans ce mémoire, nous indiquons quels sont les renseignements que peut fournir l'examen de l'urine d'un diabétique au début et

dans le cours du traitement. Nous montrons que l'examen d'urine, pratiqué dans certaines conditions que nous précisons, permet au médecin d'établir un traitement rationnel de son malade. Nous insistons ensuite sur la nécessité des examens fréquents et répétés de l'urine et sur les indications diagnostiques et pronostiques qu'il donne. Ces examens indiqueront si le régime doit être plus ou moins sévère, ils indiqueront le coefficient d'utilisation hydrocarboné personnel du malade, sujet lui-même à des variations. Enfin, ils permettront de déceler l'approche de l'intoxication acide.

QUATRIÈME PARTIE

I. — MALADIES DU CŒUR ET DU SANG

MÉMOIRES ORIGINAUX

Le nanisme mitral (1).

Nous décrivons avec le professeur Gilbert, sous le nom de *nanisme mitral*, un type clinique bien spécial où l'on voit un malade atteint de rétrécissement mitral présenter des troubles dystrophiques multiples, dont le plus frappant est la petitesse de la taille, rétrécissement mitral ne se révélant, du reste, que par ses seuls signes physiques, les symptômes fonctionnels manquant ou étant très atténués.

Nous donnons un tableau clinique aussi complet que possible de ce complexus symptomatique montrant les différences qui existent entre l'*infantilisme* et le *nanisme* mitraux. Nous discutons les trois hypothèses qui peuvent être formulées pour expliquer le nanisme mitral : ou bien le rétrécissement officiel est primitif et les troubles trophiques secondaires, ou bien ce sont les troubles trophiques qui causent la sténose mitrale, ou bien enfin sténose et troubles trophiques sont contemporains.

Nous pensons que le rétrécissement mitral est primitif et que le nanisme résulte d'une adaptation de l'organisme à son organe nourricier, le cœur. Celui-ci modèle le corps entier à son usage ; il ne

laisse passer que peu de liquide nourricier dans l'arbre aortique, dont le calibre diminue et s'adapte à la petite quantité de liquide qui le traverse.

Ce phénomène de l'*adaptation*, bien différent de celui de la compensation, ne pourra survenir que si le rétrécissement mitral se produit très précocement : d'où la grande fréquence du rétrécissement mitral congénital dans le nanisme mitral.

La sténose mitrale ne semble pas être la seule lésion cardiaque retentissant ainsi sur le système vasculaire : il s'agit là d'un fait particulier d'une loi de pathologie générale : celle de *l'adaptation*.

Nanisme mitral (25).

Formes cliniques.

Dans cette seconde étude sur le nanisme mitral, faite également en collaboration avec le professeur Gilbert, nous insistons surtout sur les différentes formes cliniques du syndrome. A côté du type pur il faut décrire des formes à nanisme fruste ; l'adaptation fonctionnelle est imparfaite, on retrouve des anomalies congénitales, des phénomènes d'hypoplasie viscérale (hystérie, chlorose mitrale) féminisme, etc.

Nous complétons enfin notre description du nanisme mitral faite chez l'adulte et le vieillard par une nouvelle observation très complète de nanisme mitral chez l'adolescent.

Le nanisme mitral a fait le sujet de la thèse d'un de nos élèves, le docteur Bruneau, qui a publié les différentes observations cliniques que nous avions recueillies sur ce sujet, illustrées de nombreuses photographies.

Rétrécissement tricuspidien (7).

Il s'agit d'un cas de rétrécissement tricuspidien d'origine très probablement rhumatismale, associé à un rétrécissement mitral. Le rétrécissement était accompagné d'une symphyse péricardiqne totale.

Enfin, l'attaque d'asystolie qui a emporté notre malade ne se manifestait pas par des phénomènes jugulaires ; le *pouls veineux* vrai faisait *défaut*. Cette absence a été signalée déjà depuis longtemps par M. Chauffard dans le rétrécissement tricuspidien arrivé à la période asystolique ; il semble que l'orifice tricuspidien insuffisant mais rétréci ne permette plus un reflux sanguin suffisant du ventricule vers l'oreillette lors de la systole, pour produire le pouls veineux jugulaire. Ce reflux était cependant assez fort dans notre cas pour provoquer le pouls veineux hépatique, mais il était trop faible pour se manifester au niveau des jugulaires. Le rétrécissement tricuspidien étant habituellement très difficile à diagnostiquer, il serait précieux d'avoir, pour le reconnaître, un signe particulier et facilement constatable ; l'*absence de pouls veineux jugulaire vrai* nous paraît, dans ce scns, devoir être d'un précieux appui pour le diagnostic.

Tuberculose de l'endocarde et de la rate sans tuberculose pulmonaire (21).

Les lésions tuberculeuses de l'endocarde sont très rares si l'on en juge par le petit nombre de cas publiés sur ce sujet. De plus, les quelques autopsies concernant cette affection ont été faites chez des tuberculeux avérés, atteints depuis longtemps de lésions pulmonaires.

La malade dont nous rapportons l'observation avec le docteur Ferrand, ne présentait d'altération tuberculeuse que dans la rate et l'endocarde.

Au niveau du cœur, on constate sous la grande valve de la valvule mitrale, se dirigeant du côté de l'orifice aortique, des végétations nombreuses et agglomérées. Ces végétations renferment des bacilles de Koch, que nous avons pu colorer par les procédés habituels. Pendant l'autopsie, on a recueilli aseptiquement les caillots contenus dans le cœur; examinés par la méthode inoscopique. ils renfermaient de nombreux bacilles de Koch. Quant à la tuberculose splénique, elle présentait les caractères suivants : la rate pesait 5oo grammes: elle renfermait de nombreuses granula-

tions formées de substance caséeuse. Les unes sont bien arrondies, encore assez fermes et ont bien l'aspect du marron cru. D'autres, beaucoup plus volumineuses, se présentent comme des amas entourés d'une matière caséeuse assez ferme, tandis que leur centre est formé par une bouillie grisâtre qui tombe en déliquescence.

Nous sommes amenés à conclure que cette tuberculose primitive de la rate a été la source d'une septicémie tuberculeuse et que la tuberculose de l'endocarde est secondaire à cette première lésion. La transmission de l'une à l'autre s'est faite par la voie sanguine, comme le prouve la présence du bacille tuberculeux dans le sang.

Anémie pernicieuse à rémission (48).

L'observation que nous rapportons, en collaboration avec MM. Enriquez et Clerc, nous paraît présenter un triple intérêt au point de vue clinique, thérapeutique et anatomo-pathologique.

Cliniquement, il s'agit d'un cas d'anémie pernicieuse, dite *cryptogénélique*, car nous ne relevons aucune des causes les plus communément invoquées pour expliquer les anémies dites secondaires. Nous avons assisté à une déglobulisation progressive, qui a entraîné la mort en l'espace d'un an et demi environ. Mais l'intérêt réside dans ce fait que le processus morbide, loin de suivre une progression régulière, a présenté, bien au contraire, une *rémission* assez longue pour faire espérer une guérison complète. Le taux des hématies, qui s'était abaissé à un million et même au-dessous durant le mois de juillet, remonte à 3.500.000 au mois de décembre. s'y maintient pendant deux mois, en même temps que l'état général s'améliore. Puis, à partir de janvier, les chiffres s'abaissent rapidement à un million et au-dessous, et le malade succombe.

Notre malade a été soumis à une médication trop complexe pour que nous osions tirer une conclusion précise. Il semble cependant difficile de dénier toute action à l'opothérapie par la moelle osseuse que nous avons fait ingérer, à la dose quotidienne de 0 gr. 75, par périodes d'un mois à quinze jours.

Enfin c'est la *faible intensité de la réaction sanguine* qui caractérise hématologiquement notre observation; les myélocytes neutro-

philes sont en très petit nombre (1 à 2 p. 100), les hématies nucléées ont été presque toujours absentes. Ajoutons que l'anisocytose et la polychromatophilie étaient manifestes et que les hémaloblastes n'étaient pas sensiblement diminués de nombre.

A l'autopsie on constatait une prolifération médullaire portant sur les narmoblastes, myélocytes granuleux et mononucléaires basophiles, mais cette prolifération n'était pas très intense.

Notre observation ne pouvait concerner l'anémie pernicieuse aplastique, elle rentre plutôt dans le cadre des anémies *hypoplastiques* de Chauffard.

ARTICLES D'ENSEIGNEMENT

Leucémies (31, 69).

Nous exposons avec le docteur Castaigne l'histoire des leucémies d'une façon quelque peu différente de celle qui existait jusqu'ici dans les traités classiques, ces articles ayant été écrits en 1902. Nous appuyant sur les travaux de Ehrlich et de ses élèves, de Gilbert, Dominici, Jolly, nous classons les leucémies en deux grands groupes : la leucémie lymphatique, comprenant elle-même la leucémie aiguë et la leucémie chronique, et d'autre part la leucémie myélogène ; nous donnons de chacun de ces trois grands syndromes une description clinique et anatomo-pathologique aussi complète que possible. Cette classification, aujourd'hui admise par tous en France, était loin d'être acceptée au moment où cet article fut écrit. Nous avons été des premiers à la proposer, en même temps que nous faisions une étude complète de la leucémie myélogène, qui n'avait été qu'ébauchée jusqu'alors.

Nous rapportons, au cours de cet article, différentes observations personnelles de leucémie lymphatique aiguë, de leucémie lymphatique chronique et de leucémie myélogène.

Lymphomes et pseudo-lymphomes (31, 69).

Nous montrons avec le docteur Castaigne qu'il s'agit là d'un groupe de faits très disparates, dont on a pu isoler le lymphome tuberculeux (Sabrazès et Duclion, Berger et Bezançon, etc.), la lymphadénie infectieuse (Bard, Combemale), le lymphosarcome, enfin la lymphadénie pure (adénie de Trousseau).

Nous insistons sur ce fait que cette classe des pseudo-lymphomes tend à être de plus en plus démembrée.

II. MALADIES DU SYSTÈME NERVEUX

Un cas d'aphasie motrice due à un ramollissement exactement localisé au pied de la troisième circonvolution frontale gauche (6).

La question de l'aphasie est entrée récemment dans une phase toute nouvelle. Lors de notre communication à la Société médicale des hôpitaux en 1906, faite en collaboration avec le professeur Chauffard, M. le professeur Marie prit la parole pour faire remarquer combien les cas semblables à celui que nous exposions étaient rares. « La communication semble parfaitement classique au premier abord, et l'on pourrait supposer qu'elle ne doive entraîner aucune considération sociale puisqu'elle n'est que la constatation, la vérification d'un fait universellement reconnu. En réalité, il n'en est pas ainsi, et les faits d'aphasie, tels que ceux que viennent de nous communiquer MM. Chauffard et Rathery, se font de plus en plus rares. »

Il s'agit d'une malade âgée de 61 ans chez laquelle on porte le diagnostic d'aphasie motrice sans surdité verbale (la cécité verbale et l'agraphie ne pouvant être admises avec certitude) due à un ramollissement siégeant au niveau du pied de la troisième circonvolution frontale gauche.

L'autopsie vint entièrement confirmer le diagnostic de localisation posé.

On constatait à la surface de l'hémisphère gauche, au niveau de l'opercule rolandique, surtout dans la portion de ce dernier, située

en avant de la scissure de Rolando et au niveau du pied de la troisième frontale, l'existence d'un placard rouge tranchant nettement par sa couleur sur toute la surface de l'organe. Les circonvolutions au niveau de la zone étudiée, et uniquement à ce niveau, présentent unc couleur rougc, une surface irrégulière déchiquetéc et une diminution très nette de consistance.

La coupe pratiquée sur tout l'hémisphère gauche passant par le pied de la troisième frontale, en dehors, par les deux extrémités du corps calleux, en dcdans, montre la capsule interne, la région des corps opto-strié et le faisceau blanc de la troisième frontale ; on ne constate à ce niveau aucune lésion. Au niveau dc la circonvolution antérieure de l'insula existe un petit placard, du volume d'une grosse lcntille s'enfonçant dans la profondeur d'un demi-centimètre, de couleur rougeâtre dans sa partie antérieure, se présentant sous forme de piqucté hémorragique dans sa partie postérieure, à consistance très diminuée.

Sur la portion de l'opercule rolandique en rapport direct avec la circonvolution antérieure de l'insula, on trouve également un petit foyer nécrotique de même volume et de même aspect. Il existe enfin, au niveau du pied de la deuxième frontale, un petit placard représentant l'étendue d'une pièce de cinquante centimes, rouge vif et ressemblant en moins accentué au foyer situé au niveau du pied de la troisième frontale.

En écartant les lèvres de la scissure de Sylvius, on découvre facilement l'existence au niveau d'une dcs branches artérielles d'un caillot occupant la bifurcation de l'artère ; en repérant cette artère, on constate qu'il s'agit du vaisseau de la troisième frontale.

Un cas d'ictus cérébelleux consécutif à une tumeur du vermis (26).

Une femme âgée de 33 ans entre dans le service du professeur Brissaud pour des céphalalgies violentes ; elle a été soignée chez elle pour de la neurasthénie. On porte le diagnostic de tumeur du cervelet localisée au vermis, en se fondant sur les symptômes que

nous verrons plus loin. Le lendemain de son entrée, la malade meurt brusquement (ictus cérébelleux).

L'autopsie montre l'existence d'une tumeur occupant tout le vermis du volume d'un gros marron d'Inde débordant un peu sur le lobe droit cérébelleux.

Les symptômes présentés par la malade étaient les suivants : douleurs occipitales violentes, vertige avec inclinaison à droite, sans chute, vomissements, asthénie, troubles psychiques. L'examen ophtalmoscopique dénote l'existence d'une double névrite optique œdémateuse très accentuée.

Anesthésie locale dans la ponction lombaire (27).

Pour éviter la douleur provoquée par la ponction lombaire, nous préconisons avec le professeur Brissaud et le docteur Grenet une technique spéciale basée sur l'anesthésie locale au lieu d'élection de la ponction ; c'est surtout l'insensibilisation des plaies profondes qui est importante, la perforation du ligament jaune étant souvent très douloureuse. Nous injectons dans les tissus une solution de cocaïne ou de stovaïne à 1 p. 100.

Polynévrite lépreuse unilatérale (28)

Le malade que nous présentons avec le professeur Brissaud est âgé de 42 ans, il a fait de nombreux séjours aux colonies. Son affection remonte à l'année 1903 alors qu'il était au Tonkin ; piqué par une mouche à la main gauche, il présenta très rapidement des phénomènes inflammatoires et douloureux à ce niveau.

L'intensité des crises névralgiques, la dissociation incomplète de la sensibilité, la forme même du territoire anesthésié, l'hypertrophie du cubital, le caractère des troubles trophiques, l'absence de reflexe nous semblent plus en faveur d'une polynévrite lépreuse que d'une syringomyélie unilatérale. Le fait d'une polynévrite lépreuse unilatérale est cependant exceptionnel.

Arthropathie trophique de la hanche (29).

Il s'agit dans ce cas de lésions complexes que nous avons interprétées avec le professeur Brissaud de la façon suivante :

1° Ostéite atrophique particulièrement marquée au niveau de la partie supérieure de l'os iliaque, suivie de luxation. Cette ostéite semble relever d'un tabes. Ce dernier ne présente qu'un minimum de signe. Mais il n'est pas rare de constater, en cas d'arthropathies tabétiques précoces, une absence presque absolue des autres symptômes de l'ataxie et il semble bien qu'on puisse à côté d'un tabes mixte décrire un tabes moteur et un tabes sensitif ou trophique (Brissaud).

2° Ostéite hypertrophique (trochanter et ischion).

L'ostéite hypertrophique tabétique, bien que rare, a déjà été signalée. Charcot et Babinski pensent qu'il s'agit de lésions surajoutées dues à l'arthrite sèche. Nous croyons qu'ici il existe une infection surajoutée et cette infection serait d'origine tuberculeuse.

Nous signalons enfin la bénignité que présentent les poussées phlegmoneuses au niveau des articulations précédemment atteintes.

Myxœdème et tumeur de l'hypophyse. Contribution à l'étude des insuffisances pluriglandulaires (82).

Il s'agit dans le cas que nous avons observé d'une malade qui présenta le tableau clinique classique, sans aucun signe d'acromégalie, du myxœdème et à l'autopsie de laquelle on trouva une atrophie de la plupart des glandes à sécrétion interne, thyroïde, ovaire, surrénale, une persistance du thymus et une hypertrophie très nette des îlots de Langerhans au niveau du pancréas, et enfin une destruction complète de l'hypophyse par une tumeur kystique ; la tumeur, de la grosseur d'une mandarine, occupe toute la selle turcique : elle comprenait non seulement les hémisphères cérébraux, mais encore, à sa partie antérieure la carotide et les deux nerfs optiques ; ainsi se trouvent expliqués les troubles de la vision constatés cliniquement. D'ailleurs, cette tumeur avait évolué à la

façon d'une tumeur maligne, avait usé le sphénoïde et formé deux prolongements sous forme de deux cordons qui s'étaient creusés un chemin à travers l'os ; l'un, antérieur, avait envahi le sinus sphénoïdal si bien qu'une sonde introduite dans cette cavité aboutit vers les fosses nasales ; le second, inférieur, perforait la base de l'os vers le pharynx.

A propos de cette observation, nous discutons les observations où sont relatées les rapports entre les lésions de la thyroïde de l'hypophyse ; dans quelques-unes on trouve notée la coexistence du myxœdème, mais dans aucune nous ne trouvons signalé d'une façon précise, comme dans notre observation, l'état des différentes glandes vasculaires sanguines.

Nous terminons par un exposé de la question des insuffisances pluri-glandulaires.

Troubles pupillaires et inégalité pupillaire temporaire à bascule dans le syndrome de Basedow (85).

Nous avons recherché, avec Sainton, à propos d'un cas de goître exophtalmique, les troubles pupillaires que l'on pouvait voir survenir dans le goître exophtalmique. Sur un total de 230 cas, nous avons trouvé que les troubles pupillaires signalés pouvaient se ranger dans quatre catégories. Les faits ou il y a dilatation pupillaire, ceux où il y a rétrécissement, ceux où il y a dilatation, puis rétrécissement ; c'est le premier cas qui est de beaucoup le plus fréquent.

Dans notre observation, le fait intéressant, c'est que la dilatation inégale des pupilles a été un phénomène alternant ; il y a eu inégalité pupillaire à bascule et ce symptôme a été passager.

Après avoir discuté les différentes théories pathogéniques, que suscite ce symptôme, nous nous sommes demandé si les phénomènes pupillaires présentés par notre malade ne sont pas d'ordre toxique (hyperthyroïdie); du reste notre malade présentait en même temps que les signes pupillaires de véritables crises dyspnéiques qui avaient tout à fait l'allure des crises de dyspnée toxique.

III. MALADIES DU TUBE DIGESTIF



MÉMOIRES ORIGINAUX

Hémorragie intestinale mortelle dans un cas de pneumonie (5).

L'infection intestinale est une localisation rare et encore peu étudiée de la pneumococcidie. Depuis les travaux du professeur Dieulafoy, la gastrite ulcéreuse pneumococcique est bien connue, tant au point de vue clinique qu'anatomo-pathologique. Quant à l'ulcération pneumococcique intestinale, au contraire, quelques rares faits cliniques en ont seuls pu être rapportés ; mais les lésions anatomiques n'en ont, à notre connaissance, pas encore été décrites. C'est ce qui fait l'intérêt de notre observation recueillie dans le service du docteur Chauffard. Il s'agit d'un malade atteint, au douzième jour de sa pneumonie, d'hémorragies intestinales répétées, profuses, ayant amené la mort. L'examen mascroscopique et histologique des lésions a permis de constater la présence d'ulcérations multiples, qui sont à rapprocher de celles décrites par le professeur Dieulafoy dans la gastrite pneumococcique. La nature pneumococcique de l'affection présentée par notre malade ne peut être mise en doute. Le pneumocoque fut retrouvé par frottis au niveau du cerveau qui était recouvert d'un enduit un peu louche, par culture dans le sang, dans les coupes du poumon. Au niveau de l'intestin l'examen histologique permit, au milieu de la flore microbienne, de constater, surtout au niveau de ulcérations, la présence de nombreux diplocoques prenant le Gram.

Quant aux hémorragies, elles ne peuvent être mises sur le compte d'un pneumo-thyphus; la séro-réaction de Widal fut négative.

Un cas de dysenterie bacillaire (68).

Il s'agit d'un homme qui est entré dans le service du professeur Chantemesse au Bastion 29 avec le diagnostic de fièvre typhoïde. Son état général est très grave : le malade est en proie à un ténesme violent et très douloureux, ses selles sont fréquentes, glaireuses. Il est pris rapidement d'hémorragies intestinales profuses. Pensant à une forme de dysenterie aiguë, nous pratiquons avec le professeur Chantemesse le séro-diagnostic au moyen d'un échantillon du bacille isolé par Chantemesse et Widal en 1888; ce séro-diagnostic est positif. Le malade meurt : nous constatons des lésions dysentériques de l'intestin typiques et un volumineux abcès du foie. Nous avons pu retrouver dans l'intestin et dans le pus de l'abcès un bacille qu'il nous a été facile d'identifier avec celui décrit en 1888 par Chantemesse et Widal. Nous avons donc eu affaire ici à un cas de dysenteric aiguë bacillaire compliquée d'abcès du foie, ce qui est exceptionnel, la localisation hépatique se rencontrant presque exclusivement en cas de dysenterie amibienne.

Splénomégalie du type myéloïde sans myélocythémie.

Il s'agit là d'un cas unique jusqu'ici et qui présente un très grand intérêt au point de vue de la pathologie générale, l'anatomo-physiologie du système hématopoiétique, Cette observation a trait à une transformation myéloïde complète de la rate avec lésions des autres organes hématopoiétiques ayant évolué sans myélocytose sanguine.

L'examen de sang pratiqué pendant la vie avait donné :

Hémoglobine (Gouven).	68	p. 100
Globules blancs.	41.400	—
Hématies.	3.698	—
Polynucléaires neutrophiles.	78.99	—
Lymphocytes.	0.33	—
Myélocytes neutrophiles.	1.33	—

La rate fut examinée immédiatement après l'ablation chirurgicale. les autres organes vingt-quatre heures après la mort.

La moelle des os présente une hyperplasie considérable de tous ses éléments. Les ganglions sont le siège de transformations de nature inflammatoire, dont la nature ne peut être définie. Le foie présente des îlots leucocytaires au niveau des espaces portes; on y trouve des mégacaryocytes, des hématies nucléées et des myélocytes éosinophiles.

Quant à la rate, elle est le siège d'*une transformation myéloïde diffuse et complète.* On peut suivre la transformation du tissu lymphoïde en tissu myéloïde.

Il s'agit donc ici d'une réaction purement locale, et ce fait présente un double intérêt,

Ce fait apporte de plus un très gros argument en faveur de la thèse de Dominici qui admet, à l'encontre d'Ehrlich, que les tissus myéloïdes et lymphoïdes chez l'adulte existent à des degrés de balancement variable dans les organes hématopoiétiques. Il peut donc se former au niveau d'un organe comme la rate, spécialisé chez l'adulte vers la fonction lymphoïde, une reviviscence de son tissu myéloïde resté latent jusqu'alors, sans qu'il soit nécessaire d'admettre l'hypothèse d'Ehrlich d'une métastase myéloïde par embolie spécifique.

ARTICLES D'ENSEIGNEMENT

Maladies de l'œsophage (66).

Nous avons fait une description détaillée des affections du conduit œsophagien, en insistant sur les données physiologiques nouvelles et les nouveaux procédés de recherche (œsophagoscopie, radioscopie).

Nous insistons spécialement sur les formes d'œsophagites spécifiques et sur le rôle du spasme dans la physiologie pathologique des rétrécissements œsophagiens.

IV. MALADIES DE L'APPAREIL RESPIRATOIRE

Examen de l'exsudat et de la perméabilité pleurale au cours des pleurésies rhumatismales (10).

L'existence d'épanchements pleuraux au cours du rhumatisme articulaire aigu est bien connue depuis la description de Lasèque, mais on discute encore pour savoir si ces épanchements sont dus à une inflammation spécifique de la plèvre, ou si, au contraire, ils ne sont pas produits par une tuberculose pleurale, ou peut-être par une congestion pulmonaire entraînant de l'œdème sous-pleural avec exsudat dans la cavité séreuse.

Nous avons pu examiner avec le docteur Castaigne six cas d'épanchements pleuraux survenus au cours du rhumatisme articulaire aigu.

Dans ces cas, nous avons examiné le liquide au point de vue cytologique et bactériologique et nous avons pratiqué l'épreuve de la perméabilité pleurale.

Examen bactériologique. — Les cultures en milieux aérobies ont été négatives dans tous les cas. Une seule fois, nous avons trouvé, par culture anaérobie, sur lait carbonaté, un bacille ressemblant à celui décrit par Achalme.

Inoculation aux cobayes. — Dans tous les cas, on a injecté à plusieurs cobayes une forte quantité de liquide pleural ; aucun d'eux ne présentait de lésions tuberculeuses quand nous les avons sacrifiés.

Examen cytologique. — La formule cytologique que nous avons

constatée n'est pas absolument identique dans nos différents cas, que l'on peut, à ce point de vue, diviser en deux groupes : dans un premier, correspondant à trois cas, on ne trouve guère que des polynucléaires, à peine quelques lymphocytes, quelques gros mononucléaires et un ou deux placards endothéliaux par chaque champ de la préparation.

Dans notre second groupe, les cellules endothéliales représentent l'élément prédominant et, à côté d'elles, on voit des polynucléaires, des mononucléaires et de nombreux globules rouges.

Perméabilité pleurale. — Elle fut étudiée avec le bleu de méthulène et de salicylate de soude, que l'on injectait successivement dans la plèvre, puis dans le tissu cellulaire sous-cutané. L'absorption au niveau de la plèvre se faisait aussi rapidement et d'une façon aussi intense que l'absorption sous-cutanée.

De ces six examens d'épanchements pleuraux survenus au cours du rhumatisme articulaire aigu, on peut tirer une première conclusion, à savoir que dans ces six cas, tout au moins, le bacille de Koch n'est pas intervenu dans la production de l'épanchement, comme le prouvent les inoculations négatives au cobaye, et, dans deux cas, les cultures négatives sur milieu de Bezançon et Griffon.

Ces épanchements se comportent, au point de vue cytologique, tout différemment que les pleurésies tuberculeuses.

Nous croyons que certains de ces épanchements se sont produits sous l'influence de lésions pulmonaires sous-pleurales, ce sont les cas où le cyto-diagnostic a montré de nombreux placards endothéliaux. Notre autre groupe de faits, dans lesquels l'examen cytologique nous a montré que les polynucléaires étaient l'élément prédominant, correspondait, selon nous, à une véritable inflammation pleurale comparable à celle qui se passe sur les séreuses articulaires et le péricarde.

Un cas de pneumo-typhus (12).

Ce cas de pneumo-typhus a débuté comme une pneumonie et ce n'est que vers le sixième jour que la dothiénentérie fit son apparition clinique. Elle ne se manifesta que par un minimum de symp-

tomes, dont les plus caractéristiques furent une éruption confluente de tache rosées et de diarrhées caractéristiques.

Le pouvoir agglutinant était très intense (1/1.000).

Le malade mourut. On constata, à l'autopsie, des ulcérations intestinales. Quant au poumon, il ne renfermait que du pneumocoque. Il semble donc bien que, dans notre observation, il se soit agi d'une infection pneumococcique qu'aurait précédée l'apparition clinique d'une dothiénentérie.

V. MYCOSES

Sporotrichose intra-musculaire chez l'homme et sporotrichoses expérimentales.

Nous avons été à même d'étudier en 1905 un cas de mycose humaine alors que l'affection était peu connue et que n'avait paru sur la question que le travail de Beurmann et Ramond en 1903. Depuis ce temps, la question de la sporotrichose avec les Mémoires de de Beurmann et Gougerot a pris une extension considérable. Le cas étudié en 1905, ne fut du reste publié que beaucoup plus tard en 1907.

Ce travail comprend une partie clinique et une partie expérimental.

I. *Partie clinique.* — Ce cas est le premier qui ait paru, de tumeur sporotrichosique intra-musculaire ; il présente une autre particularité : c'est que les poussées qui ont suivi furent accompagnées de douleurs diffuses, de phénomènes fébriles et de troubles généraux.

Nous avons fait une étude histologique complète de la tumeur recueillie par biopsie et nous avons décrit dans cette tumeur deux zones : zone gommeuse centrale, zone de tissu conjonctif, en réaction inflammatoire, simple périphérique. La zone gommeuse se caractérise par une transformation épithélioïde des cellules fixes, un afflux de polynucléaires, de cellules lymphatiques ; çà et là, on constate des nodules épithélioïdes, purs, sans polynucléaires, avec au centre, une cellule géante, mais ces productions nodulaires sont peu nombreuses.

II. *Partie bactériologique et expérimentale.* — Nous avons pendant une longue période de temps recherché les différents caractères du champignon, sa culture sur différents milieux et établi sa morphologie. Il nous a semblé que notre parasite devait être rangé dans le genre *Sporotrichum* à côté du *Sp. Beurmanni* étudié par Matruchot et Ramond en 1905.

Nous avons pratiqué des inoculations, nombreuses, soit avec le pus, soit avec des cultures d'âge différent. Les animaux d'expérience ont été : le lapin, le cobaye, la souris blanche, le rat blanc. L'injection a été soit intra-péritonéale, soit sous-cutanée, soit intra-musculaire, soit intra-oculaire, soit intra-vulvaire, soit intra-mammaire.

Les lésions les plus intéressantes que nous avons obtenues ont été la formation d'arthrites purulentes avec ulcérations volumineuses contenant le parasite à l'état pur, et des déterminations viscérales.

TABLE DES MATIÈRES

Pages.

Titres 3

Enseignement 4

Liste chronologique des publications. 5

Exposé analytique. Introduction 11

ÉTUDES SUR LE REIN.

Mémoires originaux 15

I. — Histologie normale 15

A. — *Chez l'animal* :

Altérations cadavériques 15

Technique histologique. 16

Structure du tube contourné normal. 19

Bordure en brosse 20

Structure fine du protoplasma de la cellule rénale 22

B. — *Chez l'homme* :

Le rein chez l'homme 22

II. — Histo-physiologie de la sécrétion urinaire 23

A. — *Étude analytique.* 23

1° Modifications sécrétoires chez le lapin et le chien 23

2° Modifications sécrétoires chez le rat. 25

3° Modifications sécrétoires chez le poulpe 25

4° Modifications sécrétoires chez le Tupinambis teguixin (Linné) 26

B. — *Étude synthétique* 29

Rôle du glomérule 29

Rôle des tubes contournés 29

Alternance fonctionnelle 30

Étude par la microphotographie sur le tissu rénal frais des modifications histo-physiologiques de la cellule rénale . . . 30

Pages.

Étude du rein au cours des polyuries répétées. 31
Nouvelle théorie sur la sécrétion rénale 30

III. — Les néphrites expérimentales et l'anatomie pathologique du rein 31
1° Lésions du rein chez l'animal. 31
A. — Procédé d'étude 31
Procédés d'étude *in vitro*. 32
B. — Lésions expérimentales du tube contourné du rein. Actions de diverses substances toxiques sur le tube contourné. Étude *in vitro*. 33
Étude *in vitro* de l'action du toxique en solution sur le tube contourné 36
C. — Néphrite par le sublimé 37
D. — Les altérations rénales provoquées par le chloroforme (Thèse de Saison) 39
E. — Les altérations rénales provoquées par l'éther. 40
F. — Étude expérimentale de l'action du chlorure de sodium sur le tube contourné. 41
Étude *in vivo* de l'action de chlorure de sodium sur le tube contourné 42
Étude *in vitro* de l'action du chlorure de sodium sur le tube contourné 42
Osmonocivité du NaCl vis-à-vis de l'épithélium rénal 43
Liquide réno-conservateur. Technique 46
G. — Lésions du rein produites par injection d'acides gras, de savon et d'éther (84). Lésions par inanition 47
H. — Lésions expérimentales par le blanc d'œuf 48
2° Lésions du rein chez l'homme 51

IV. — Physiologie pathologique du rein 51
1° Physiologie pathologique de l'albuminurie 52
2° Les néphrotoxines 54
Toxicité de l'émulsion rénale 54
Les néphrotoxines provoquées artificiellement par l'injection à l'animal de parenchyme rénal. 56
Les néphrotoxines fabriquées spontanément dans l'organisme par le rein malade 56
3° Hérédité rénale 60
Étude *in vivo* des lésions transmises congénitalement. . . . 60
Étude *in vitro* des liquides amniotiques 61

V. — Recherches cliniques. 61
L'albuminurie provoquée par l'absorption de blanc d'œuf. . . 61
Albuminurie acéto-soluble. 62
Cylindrurie 63
Influence du chlorure de sodium sur le fonctionnement . . . 63
Néphrites unilatérales 65

Pages.

Néphrite atrophique unilatérale. 66
Rôles des néphrotoxines en pathologie humaine 67
Lésions unilatérales du rein. Action des néphrotoxines . . . 67
Lésions bilatérales du rein. Propriétés néphrotoxiques du sérum. 67
Débilité congénitale 69

Articles d'enseignement 71
Syphilis du rein. 71
Rein mobile. — Hydronéphrose 73
Cancer du rein. — Lithiase rénale. — Kyste du rein. — Parasites du rein 73
Articles sur les maladies du rein et des capsules surrénales dans le P. M. C. 73

LE FOIE

A. — *La cellule hépatique normale* 76
État clair de la cellule hépatique 76
État granuleux de la cellule hépatique normale 77
Propriétés des granulations de la cellule hépatique normale. 80
Variations physiologiques des granulations 80
Altérations cadavériques 82
B. — *Études expérimentale et clinique* 83
Lésions expérimentales de la cellule hépatique 83
Réaction du foie à diverses substances organiques pouvant se produire dans l'organisme au cours du métabolisme normal ou pathologique. 84
Réaction du foie aux toxines et à certains poisons chimiques minéraux 86
Action du chloroforme sur le foie 86
Action de l'éther sur le foie 87
Lésions cellulaires dans les cirrhoses humaines 90
Kyste hydatique double du foie. Mort subite par rupture dans le canal hépatique 90

MALADIES DU PANCRÉAS ET DIABÈTE

Maladies du pancréas 91
Rétention pancréatique dans le cancer de la tête du pancréas. 92
Diabète. 94
Le syndrome diabète et ses formes 94
Diabète pancréatique 95
Des recherches cliniques indispensables à faire pour instituer le traitement d'un diabétique. 96
Du traitement des différentes formes du diabète 97
La fiche urinaire du diabétique. 98

MALADIES DU CŒUR ET DU SANG

Pages.

Mémoires originaux 100
Le nanisme mitral 100
Nanisme mitral 101
Rétrécissement tricuspidien 101
Tuberculose de l'endocarde et de la rate sans tuberculose pulmonaire 102
Anémie pernicieuse à rémission 103

Articles d'enseignement 104
Leucémies 104
Lymphomes et pseudo-lymphomes 105

MALADIES DU SYSTÈME NERVEUX

Un cas d'aphasie motrice due à un ramollissement exactement localisé au pied de la troisième circonvolution frontale gauche 106
Un cas d'ictus cérébelleux consécutif à une tumeur du vermis. 107
Anesthésie locale dans la ponction lombaire 108
Polynévrite lépreuse unilatérale 108
Arthropathie trophique de la hanche. 109
Myxœdème et tumeur de l'hypophyse. Contribution à l'étude des insuffisances pluriglandulaires 109
Troubles pupillaires et inégalité pupillaire temporaire à bascule dans le syndrome de Basedow 110

MALADIES DU TUBE DIGESTIF

Mémoires originaux 111
Hémorragie intestinale mortelle dans un cas de pneumonie . 111
Un cas de dysenterie bacillaire 112
Splénomégalie du type myéloïde sans myélocythémie 112

Articles d'enseignement 113
Maladies de l'œsophage 113

MALADIES DE L'APPAREIL RESPIRATOIRE

Examen de l'exsudat de la perméabilité pleurale au cours des pleurésies rhumatismales 114
Un cas de pneumo-typhus 115

MYCOSES

Sporotrichose intra-musculaire chez l'homme et sporotrichoses expérimentales 117

2717. — Tours, imprimerie E. Arrault et Cie.



TOURS, IMPRIMERIE E. ARRAULT ET Cie